Vivian Chiada Mainieri Henkin
(Organizadora)

# Odontologia

## práticas e inovações, desafios e avanços 3

Atena
Editora
Ano 2024

Vivian Chiada Mainieri Henkin
(Organizadora)

# Odontologia

## práticas e inovações, desafios e avanços 3

Atena
Editora
Ano 2024

CIÊNCIAS BIOLÓGICAS E DA SAÚDE

**Editora chefe**
Profª Drª Antonella Carvalho de Oliveira
**Editora executiva**
Natalia Oliveira
**Assistente editorial**
Flávia Roberta Barão
**Bibliotecária**
Janaina Ramos
**Projeto gráfico**
Ellen Andressa Kubisty
Luiza Alves Batista
Nataly Evilin Gayde
Thamires Camili Gayde
**Imagens da capa**
iStock
**Edição de arte**
Luiza Alves Batista

2024 *by Atena Editora*
*Copyright* © Atena Editora
*Copyright* do texto © 2024 Os autores
*Copyright* da edição © 2024 Atena Editora
Direitos para esta edição cedidos à Atena Editora pelos autores.
*Open access publication by* Atena Editora

Todo o conteúdo deste livro está licenciado sob uma Licença de Atribuição *Creative Commons*. Atribuição-Não-Comercial-NãoDerivativos 4.0 Internacional (CC BY-NC-ND 4.0).

O conteúdo dos artigos e seus dados em sua forma, correção e confiabilidade são de responsabilidade exclusiva dos autores, inclusive não representam necessariamente a posição oficial da Atena Editora. Permitido o *download* da obra e o compartilhamento desde que sejam atribuídos créditos aos autores, mas sem a possibilidade de alterá-la de nenhuma forma ou utilizá-la para fins comerciais.

Todos os manuscritos foram previamente submetidos à avaliação cega pelos pares, membros do Conselho Editorial desta Editora, tendo sido aprovados para a publicação com base em critérios de neutralidade e imparcialidade acadêmica.

A Atena Editora é comprometida em garantir a integridade editorial em todas as etapas do processo de publicação, evitando plágio, dados ou resultados fraudulentos e impedindo que interesses financeiros comprometam os padrões éticos da publicação. Situações suspeitas de má conduta científica serão investigadas sob o mais alto padrão de rigor acadêmico e ético.

**Conselho Editorial**
**Ciências Biológicas e da Saúde**

Profª Drª Aline Silva da Fonte Santa Rosa de Oliveira – Hospital Federal de Bonsucesso
Profª Drª Ana Beatriz Duarte Vieira – Universidade de Brasília
Profª Drª Ana Paula Peron – Universidade Tecnológica Federal do Paraná
Prof. Dr. André Ribeiro da Silva – Universidade de Brasília
Profª Drª Anelise Levay Murari – Universidade Federal de Pelotas
Prof. Dr. Benedito Rodrigues da Silva Neto – Universidade Federal de Goiás

Prof. Dr. Bruno Edson Chaves – Universidade Estadual do Ceará
Profª Drª Camila Pereira – Universidade Estadual de Londrina
Prof. Dr. Cirênio de Almeida Barbosa – Universidade Federal de Ouro Preto
Prof. Dr. Cláudio José de Souza – Universidade Federal Fluminense
Profª Drª Daniela Reis Joaquim de Freitas – Universidade Federal do Piauí
Profª Drª Danyelle Andrade Mota – Universidade Tiradentes
Prof. Dr. Davi Oliveira Bizerril – Universidade de Fortaleza
Profª Drª. Dayane de Melo Barros – Universidade Federal de Pernambuco
Profª Drª Débora Luana Ribeiro Pessoa – Universidade Federal do Maranhão
Prof. Dr. Douglas Siqueira de Almeida Chaves – Universidade Federal Rural do Rio de Janeiro
Profª Drª Elane Schwinden Prudêncio – Universidade Federal de Santa Catarina
Profª Drª Eleuza Rodrigues Machado – Faculdade Anhanguera de Brasília
Profª Drª Elizabeth Cordeiro Fernandes – Faculdade Integrada Medicina
Profª Drª Eysler Gonçalves Maia Brasil – Universidade da Integração Internacional da Lusofonia Afro-Brasileira
Prof. Dr. Ferlando Lima Santos – Universidade Federal do Recôncavo da Bahia
Profª Drª Fernanda Miguel de Andrade – Universidade Federal de Pernambuco
Profª Drª Fernanda Miguel de Andrade – Universidade Federal de Pernambuco
Prof. Dr. Fernando Mendes – Instituto Politécnico de Coimbra – Escola Superior de Saúde de Coimbra
Profª Drª Gabriela Vieira do Amaral – Universidade de Vassouras
Prof. Dr. Gianfábio Pimentel Franco – Universidade Federal de Santa Maria
Prof. Dr. Guillermo Alberto López – Instituto Federal da Bahia
Prof. Dr. Helio Franklin Rodrigues de Almeida – Universidade Federal de Rondônia
Profª Drª Iara Lúcia Tescarollo – Universidade São Francisco
Prof. Dr. Igor Luiz Vieira de Lima Santos – Universidade Federal de Campina Grande
Prof. Dr. Jefferson Thiago Souza – Universidade Estadual do Ceará
Prof. Dr. Jesus Rodrigues Lemos – Universidade Federal do Delta do Parnaíba – UFDPar
Prof. Dr. Jônatas de França Barros – Universidade Federal do Rio Grande do Norte
Prof. Dr. José Aderval Aragão – Universidade Federal de Sergipe
Prof. Dr. José Max Barbosa de Oliveira Junior – Universidade Federal do Oeste do Pará
Profª Drª Juliana Santana de Curcio – Universidade Federal de Goiás
Profª Drª Kelly Lopes de Araujo Appel – Universidade para o Desenvolvimento do Estado e da Região do Pantanal
Profª Drª Larissa Maranhão Dias – Instituto Federal do Amapá
Profª Drª Larissa Maranhão Dias – Instituto Federal do Amapá
Profª Drª Lívia do Carmo Silva – Universidade Federal de Goiás
Profª Drª Luciana Martins Zuliani – Pontifícia Universidade Católica de Goiás
Prof. Dr. Luís Paulo Souza e Souza – Universidade Federal do Amazonas
Profª Drª Magnólia de Araújo Campos – Universidade Federal de Campina Grande

Prof. Dr. Marcus Fernando da Silva Praxedes – Universidade Federal do Recôncavo da Bahia

Profª Drª Maria Tatiane Gonçalves Sá – Universidade do Estado do Pará

Prof. Dr. Maurilio Antonio Varavallo – Universidade Federal do Tocantins

Prof. Dr. Max da Silva Ferreira – Universidade do Grande Rio

Profª Drª Mylena Andréa Oliveira Torres – Universidade Ceuma

Profª Drª Natiéli Piovesan – Instituto Federacl do Rio Grande do Norte

Prof. Dr. Paulo Inada – Universidade Estadual de Maringá

Prof. Dr. Rafael Henrique Silva – Hospital Universitário da Universidade Federal da Grande Dourados

Profª Drª Regiane Luz Carvalho – Centro Universitário das Faculdades Associadas de Ensino

Profª Drª Renata Mendes de Freitas – Universidade Federal de Juiz de Fora

Prof. Dr. Renato Faria da Gama – Universidade Estadual do Norte Fluminense Darcy Ribeiro

Profª Drª Sheyla Mara Silva de Oliveira – Universidade do Estado do Pará

Profª Drª Suely Lopes de Azevedo – Universidade Federal Fluminense

Profª Drª Taísa Ceratti Treptow – Universidade Federal de Santa Maria

Profª Drª Thais Fernanda Tortorelli Zarili – Universidade Estadual do Oeste do Paraná

Profª Drª Vanessa Bordin Viera – Universidade Federal de Campina Grande

Profª Drª Vanessa da Fontoura Custódio Monteiro – Universidade Federal de Itajubá

Profª Drª Vanessa Lima Gonçalves – Universidade Estadual de Ponta Grossa

Profª Drª Welma Emidio da Silva – Universidade Federal Rural de Pernambuco

CIÊNCIAS BIOLÓGICAS E DA SAÚDE

# Odontologia: práticas e inovações, desafios e avanços 3

**Diagramação:** Ellen Andressa Kubisty
**Correção:** Flávia Roberta Barão
**Indexação:** Amanda Kelly da Costa Veiga
**Revisão:** Os autores
**Organizadora:** Vivian Chiada Mainieri Henkin

**Dados Internacionais de Catalogação na Publicação (CIP)**

H513 Henkin, Vivian Chiada Mainieri
Odontologia: práticas e inovações, desafios e avanços 3 / Vivian Chiada Mainieri Henkin. – Ponta Grossa - PR: Atena, 2024.

Formato: PDF
Requisitos de sistema: Adobe Acrobat Reader
Modo de acesso: World Wide Web
Inclui bibliografia
ISBN 978-65-258-2596-0
DOI: https://doi.org/10.22533/at.ed.960242207

1. Odontologia. 2. Saúde bucal. I. Henkin, Vivian Chiada Mainieri. II. Título.

CDD 617.6

**Elaborado por Bibliotecária Janaina Ramos – CRB-8/9166**

**Atena Editora**
Ponta Grossa – Paraná – Brasil
Telefone: +55 (42) 3323-5493
www.atenaeditora.com.br
contato@atenaeditora.com.br

## DECLARAÇÃO DOS AUTORES

Os autores desta obra: 1. Atestam não possuir qualquer interesse comercial que constitua um conflito de interesses em relação ao artigo científico publicado; 2. Declaram que participaram ativamente da construção dos respectivos manuscritos, preferencialmente na: a) Concepção do estudo, e/ou aquisição de dados, e/ou análise e interpretação de dados; b) Elaboração do artigo ou revisão com vistas a tornar o material intelectualmente relevante; c) Aprovação final do manuscrito para submissão.; 3. Certificam que os artigos científicos publicados estão completamente isentos de dados e/ou resultados fraudulentos; 4. Confirmam a citação e a referência correta de todos os dados e de interpretações de dados de outras pesquisas; 5. Reconhecem terem informado todas as fontes de financiamento recebidas para a consecução da pesquisa; 6. Autorizam a edição da obra, que incluem os registros de ficha catalográfica, ISBN, DOI e demais indexadores, projeto visual e criação de capa, diagramação de miolo, assim como lançamento e divulgação da mesma conforme critérios da Atena Editora.

## DECLARAÇÃO DA EDITORA

A Atena Editora declara, para os devidos fins de direito, que: 1. A presente publicação constitui apenas transferência temporária dos direitos autorais, direito sobre a publicação, inclusive não constitui responsabilidade solidária na criação dos manuscritos publicados, nos termos previstos na Lei sobre direitos autorais (Lei 9610/98), no art. 184 do Código Penal e no art. 927 do Código Civil; 2. Autoriza e incentiva os autores a assinarem contratos com repositórios institucionais, com fins exclusivos de divulgação da obra, desde que com o devido reconhecimento de autoria e edição e sem qualquer finalidade comercial; 3. Todos os e-book são *open access, desta forma* não os comercializa em seu site, sites parceiros, plataformas de *e-commerce,* ou qualquer outro meio virtual ou físico, portanto, está isenta de repasses de direitos autorais aos autores; 4. Todos os membros do conselho editorial são doutores e vinculados a instituições de ensino superior públicas, conforme recomendação da CAPES para obtenção do Qualis livro; 5. Não cede, comercializa ou autoriza a utilização dos nomes e e-mails dos autores, bem como nenhum outro dado dos mesmos, para qualquer finalidade que não o escopo da divulgação desta obra.

# APRESENTAÇÃO

Os avanços na Odontologia Moderna e a divulgação de informações em suas diversas especialidades vem se difundindo cada vez mais com o passar dos anos, por esse motivo o cirurgião dentista da atualidade necessita cada vez mais buscar conhecimento sobre novas tecnologias, novas técnicas e protocolos de atendimento, novos materiais. Dessa forma, existe a necessidade por parte do odontólogo Moderno a busca incansável por conhecimentos e atualizações. Assim faz se necessária a procura por mais e mais informações embasadas cineticamente que são necessárias tanto no âmbito de pesquisa, ciência como prática clínica diária. Este E-book traz artigos que buscam orientar o profissional moderno em sua prática diária proporcionando uma leitura agradável e de fácil acesso. Por esse motivo desejo a todos uma ótima leitura e com muitos novos conhecimentos.

Vivian Mainieri Henkin

SUMÁRIO

**CAPÍTULO 1 ..... 1**

CANDIDÍASE ORAL: REVISÃO SOBRE A PATOGENICIDADE DE *Candida albicans*, TRATAMENTOS CONVENCIONAIS E NOVA ALTERNATIVA TERAPÊUTICA COM ENFOQUE EM *Bauhinia holophylla* (BONG.) STEUD.

Stéfani de Oliveira Rosa
João Víctor de Andrade dos Santos
Cleison da Rocha Leite
Mariane da Silva Fagundes
Adriana Araújo de Almeida-Apolonio
Diana Liz Jimenez Rolão
Fabiana Gomes da Silva Dantas
Kelly Mari Pires de Oliveira

**https://doi.org/10.22533/at.ed.9602422071**

**CAPÍTULO 2 ..... 16**

CONHECIMENTO DE ACADÊMICOS DE ODONTOLOGIA NO DIAGNÓSTICO DIFERENCIAL DA FLUOROSE E HIPOPLASIA DE ESMALTE

Adriana Benquerer Oliveira Palma
Barbara Quadros Tonelli
Amanda Larissa de Oliveira
Amanda Mendes Silva
Carla Emanuely de Freitas Rodrigues
Carlos Maurício Leite Batista
Jéssica Magalhães Viveiros Azevedo Luiz
João Vitor Souza Martins
Maria Clara Marques Ribeiro

**https://doi.org/10.22533/at.ed.9602422072**

**CAPÍTULO 3 ..... 29**

DIAGNÓSTICO PULPAR: UMA VISÃO CONTEMPORÂNEA E PESPECTIVA FUTURA

Hylara Oliveira Céu dos Santos
Mariana Souza d'Afonseca
Juliana Yuri Nagata
Maria Tereza Pedrosa de Albuquerque

**https://doi.org/10.22533/at.ed.9602422073**

**CAPÍTULO 4 ..... 39**

GENGIVECTOMIA E GENGIVOPLASTIA COMO ALTERNATIVAS PARA O TRATAMENTO DO SORRISO GENGIVAL: UMA REVISÃO DA LITERATURA

Gabriella de Mesquita Silva Veloso
Luana de Sousa Franco
Michelle Diana Leal Pinheiro Matos
Dalila Mikaelly Ribeiro Luz
Sophia Clementino Coutinho
Francisca Vitória Ferreira Andrade
Gisele Pacheco Silva

Ramônny Maria Dutra Lima
Lara Maria Carvalho Lima
Emanuel de Sousa Mendes
João Paulo Pimentel Monteiro
Maria Alice Pereira de Sousa
Amanda Gomes de Sousa
Sue Ellem Rodrigues Carneiro
Pedro Tiago Santos Ribeiro
Bianca Louise Pinheiro de Carvalho
Camille Melo e Silva
Marcelo Vinicius Ribeiro Noleto
Thallissa Emilly Nero da Silva
Angela Luzia Moraes Silva de Moura
Ana Caroline Chagas Silva Feitosa
Shamira Alves Bezerra
Ana Tereza Macedo de Sousa
Renan de Almeida Leal
Thassio Guedes de Sousa
Anacleto Pessoa Neto
Marina Geysa da Silva Araújo
Emanuelle Farias Monteiro Barros
Emily Luane Fernandes da Silva
Tamires Araújo de Sousa
Alessandra Stefhany Aquino Silva

**https://doi.org/10.22533/at.ed.9602422074**

**CAPÍTULO 5 .....50**

O CONDICIONAMENTO DA DENTINA COM SOLUÇÕES IRRIGADORAS INFLUENCIA NA LIBERAÇÃO DE FATORES DE CRESCIMENTO?

Sabrina Nascimento Ribeiro
Maria Tereza Pedrosa de Albuquerque
Mariana Emi Nagata
Juliana Yuri Nagata

**https://doi.org/10.22533/at.ed.9602422075**

**CAPÍTULO 6 .....66**

O EFEITO DO DIABETES MELLITUS NA OSSEOINTEGRAÇÃO: UMA REVISÃO DAS ESTRATÉGIAS DISPONÍVEIS PARA MELHORES RESULTADOS

Pedro Henrique Justino Oliveira Limirio
Guilherme Gonçalves da Cruz
Maria Adelia Faleiro Santana Silva
Marcelo Dias Moreira de Assis Costa
Jessyca Figueira Venâncio
Paula Dechichi

**https://doi.org/10.22533/at.ed.9602422076**

**CAPÍTULO 7 .....82**

REABSORÇÕES RADICULARES TRATADAS COM ENDODONTIA REGENERATIVA: REVISÃO DE LITERATURA

Mariana Souza d'Afonseca
Hylara Oliveira Céu dos Santos
Juliana Yuri Nagata
Maria Tereza Pedrosa de Albuquerque

**https://doi.org/10.22533/at.ed.9602422077**

**CAPÍTULO 8 ..... 102**

RESTAURAÇÃO INDIRETA COM RESINA COMPOSTA EM MODELO DE SILICONE: RELATO DE CASO CLÍNICO

Nicole Ruppenthal Amaral
Vivian Chiada Mainieri Henkin
Oswaldo Baptista Souza Jr
Fábio Herrmann Coelho-de-Souza

**https://doi.org/10.22533/at.ed.9602422078**

**SOBRE A ORGANIZADORA .....116**

**ÍNDICE REMISSIVO.....117**

# CAPÍTULO 1

# CANDIDÍASE ORAL: REVISÃO SOBRE A PATOGENICIDADE DE *Candida albicans*, TRATAMENTOS CONVENCIONAIS E NOVA ALTERNATIVA TERAPÊUTICA COM ENFOQUE EM *Bauhinia holophylla* (BONG.) STEUD.

*Data de aceite: 01/07/2024*

**Stéfani de Oliveira Rosa**
Universidade Federal da Grande Dourados, UFGD - Faculdade de Ciências da Saúde
Dourados – Mato Grosso do Sul
http://lattes.cnpq.br/9275841012142167

**João Víctor de Andrade dos Santos**
Universidade Federal da Grande Dourados, UFGD - Faculdade de Ciências da Saúde
Dourados – Mato Grosso do Sul
http://lattes.cnpq.br/2771209341375012

**Cleison da Rocha Leite**
Universidade Federal da Grande Dourados, UFGD - Faculdade de Ciências da Saúde.
Dourados – Mato Grosso do Sul
http://lattes.cnpq.br/8825212276278602

**Mariane da Silva Fagundes**
Universidade Federal da Grande Dourados, UFGD - Faculdade de Ciências Biológicas e Ambientais
Dourados – Mato Grosso do Sul
http://lattes.cnpq.br/9221903419829085

**Adriana Araújo de Almeida-Apolonio**
Universidade Estadual de Mato Grosso do Sul, UEMS
Dourados – Mato Grosso do Sul
http://lattes.cnpq.br/0762449692911714

**Diana Liz Jimenez Rolão**
Universidade Federal da Grande Dourados, UFGD - Faculdade de Ciências da Saúde.
Dourados – Mato Grosso do Sul
http://lattes.cnpq.br/8994898565098176

**Fabiana Gomes da Silva Dantas**
Universidade Federal da Grande Dourados, UFGD - Faculdade de Ciências Biológicas e Ambientais
Dourados – Mato Grosso do Sul
http://lattes.cnpq.br/0697584778581034

**Kelly Mari Pires de Oliveira**
Universidade Federal da Grande Dourados, UFGD - Faculdade de Ciências Biológicas e Ambientais
Dourados – Mato Grosso do Sul
http://lattes.cnpq.br/5737574588414921

**RESUMO:** *Candida albicans* é o principal agente patogênico causador da candidíase oral, considerada um problema de saúde pública que afeta grande parte da população. Os tratamentos convencionais tópicos com nistatina e gluconato de clorexidina apresentam efeitos colaterais e toxicidade, impulsionando a busca por alternativas terapêuticas. Nesse cenário, as plantas

medicinais configuram-se como uma rica possibilidade para o desenvolvimento de agentes antifúngicos capazes de atuar no tratamento da candidíase oral. *Bauhinia holophylla* (Bong.) Steud., conhecida como "pata-de-vaca", pertence à família Fabaceae e é popularmente utilizada para tratar infecções e processos inflamatórios, no entanto, seu potencial antifúngico ainda é pouco elucidado. Desta forma, esse estudo objetivou revisar a literatura sobre *Candida albicans*, seus fatores de virulência, associação com a candidíase oral, tratamentos e alternativas terapêuticas, com destaque para a pesquisa da atividade antifúngica de *B. holophylla*. A pesquisa de artigos científicos foi conduzida nas bases de dados PubMed, Scielo e ScienceDirect, mediante a utilização dos termos: "*Candida albicans* AND virulence factors", "Oral candidiasis AND conventional treatments AND new alternatives", "*Bauhinia holophylla* AND morphology AND popular use AND antifungal potential". Os achados realçam a complexidade da candidíase oral e os desafios do tratamento convencional devido à resistência aos antifúngicos e seus efeitos colaterais associados. Nesse sentido, alternativas terapêuticas como extratos vegetais, especialmente os de *Bauhinia holophylla*, mostram potencial promissor devido aos seus constituintes químicos, no entanto, são necessárias mais pesquisas para compreender seus mecanismos de ação e possíveis aplicações, visando terapias mais seguras e eficazes para a promoção da qualidade de vida de indivíduos com candidíase oral.
**PALAVRAS-CHAVE:** *Candida albicans*; Candidíase oral; Novas terapias; *Bauhinia holophylla* (Bong.) Steud.

**ABSTRACT:** *Candida albicans* is the main pathogenic agent causing oral candidiasis, considered a public health problem affecting a large part of the population. Topical conventional treatments with nystatin and chlorhexidine gluconate have side effects and toxicity, driving the search for therapeutic alternatives. In this scenario, medicinal plants emerge as a rich possibility for the development of antifungal agents capable of acting in the treatment of oral candidiasis. *Bauhinia holophylla* (Bong.) Steud., known as "cow's paw," belongs to the Fabaceae family and is popularly used to treat infections and inflammatory processes; however, its antifungal potential is still poorly understood. Thus, this study aimed to review the literature on *Candida albicans*, its virulence factors, association with oral candidiasis, treatments, and therapeutic alternatives, with emphasis on researching the antifungal activity of *B. holophylla*. Scientific article research was conducted in the PubMed, Scielo, and ScienceDirect databases, using the terms: "*Candida albicans* AND virulence factors", "Oral candidiasis AND conventional treatments AND new alternatives", "*Bauhinia holophylla* AND morphology AND popular use AND antifungal potential". The findings highlight the complexity of oral candidiasis and the challenges of conventional treatment due to resistance to antifungals and their associated side effects. In this sense, therapeutic alternatives such as plant extracts, especially those from *Bauhinia holophylla*, show promising potential due to their chemical constituents; however, further research is needed to understand their mechanisms of action and possible applications, aiming for safer and more effective therapies to promote the quality of life of individuals with oral candidiasis.
**KEYWORDS:** *Candida albicans*; Oral candidiasis; New therapies; *Bauhinia holophylla* (Bong.) Steud.

## INTRODUÇÃO

A incidência de candidíase oral tem aumentado nos últimos anos (BESSA et al., 2021) e se caracterizado como uma relevante causa de morbidade devido às limitações e prejuízos causados à saúde e qualidade de vida dos indivíduos acometidos, como dor crônica, incômodo durante a mastigação e deglutição dos alimentos, principalmente em idosos e imunocomprometidos (PATIL et al., 2015). *Candida albicans* é o agente patogênico prevalente em casos de candidíase oral (HELLSTEIN; MAREK, 2019). Esta levedura habita comensalmente diversas mucosas do corpo humano, no entanto, quando ocorre o desequilíbrio da microbiota oral normal do hospedeiro ocasionado por fatores predisponentes, como HIV/AIDS (KARAJACOB et al., 2023), uso de prótese dentária, tabagismo, diabetes, tratamento oncológico (PATEL, 2022), uso de antibióticos (SHARMA, 2019), corticosteroides e enxaguatórios bucais antimicrobianos (PATIL et al., 2015), pode levar ao desenvolvimento de candidíase oral por *C. albicans* (PATEL, 2022).

No cenário atual, os agentes antifúngicos bucais padrão-ouro utilizados para o tratamento tópico dessa infecção são a nistatina e o gluconato de clorexidina (SCHEIBLER et al., 2017); entretanto, os mesmos apresentam efeitos colaterais (SANTOS et al., 2017; SWANT; KAN, 2017) e indícios de toxicidade (GIANNELLI et al., 2008; COELHO et al., 2020; BABICH et al., 1995). Diante dessa limitação, a busca por novas alternativas terapêuticas é necessária para prevenir e tratar a candidíase oral (RODRIGUES; RODRIGUES; HENRIQUES, 2019) com substâncias de menor toxicidade e menos efeitos colaterais (CONTALDO et al., 2022). Nesse sentido, as plantas medicinais têm se mostrado uma promissora fonte de compostos bioativos naturais com potencial antifúngico e configuram-se como uma possibilidade acessível e segura para o tratamento de candidíase oral (GHARIBPOUR et al., 2021).

Desse modo, *Bauhinia holophylla* (Bong.) Steud., planta endêmica do Brasil, encontrada nas regiões Centro-oeste, Sul, Sudeste e Norte do país (VAZ, 2015), figura-se como uma possibilidade a ser estudada para prevenção e tratamento da candidíase oral, levando em consideração suas aplicações medicinais associadas ao tratamento de infecções e processos inflamatórios (RIBEIRO et al., 2018; CECHINEL FILHO, 2009; SILVA; CECHINEL FILHO, 2002).

Diante do exposto, esse trabalho teve como objetivo fazer um levantamento bibliográfico sobre a patogenicidade de *C. albicans* e seus mecanismos de causar candidíase oral, bem como alternativas terapêuticas para o seu tratamento, com destaque para a utilização de *B. holophylla* devido a sua atividade antifúngica.

## MÉTODOS

### Questão norteadora

A revisão foi realizada com base na seguinte questão: “Qual é o panorama atual do conhecimento sobre os fatores de virulência de *Candida albicans* relacionados ao desenvolvimento de candidíase oral e o uso de *Bauhinia holophylla* como alternativa terapêutica para o seu tratamento?

### Estratégia de busca/amostragem na literatura

A busca por artigos científicos foi realizada nas bases de dados PubMed, Scielo e ScienceDirect utilizando os termos “*Candida albicans* AND virulence factors”, “Oral candidiasis AND conventional treatments AND new alternatives”, “*Bauhinia holophylla* AND morphology AND popular use AND antifungal potential”.

### Coleta de dados

Dos textos selecionados, foram observadas as informações referentes aos mecanismos de virulência *Candida albicans*, epidemiologia e tratamento de candidíase oral com o uso dos antifúngicos convencionais. Além disso, também foram identificadas e analisadas abordagens terapêuticas emergentes, com atenção para evidências sobre o potencial antifúngico de *Bauhinia holophylla* (Bong.) Steud.

## RESULTADOS

### *Candida albicans*

O gênero *Candida* é composto por 300 espécies pertencentes ao filo Ascomycota, classe Saccharomycetes, ordem Saccharomycetales e família Debaryomycetaceae (TAKASHIMA; SUGITA, 2022). Esses fungos são amplamente distribuídos na natureza e podem ser encontrados em diversos habitats, incluindo o corpo humano. Dentre as espécies patogênicas desse gênero, *C. albicans* é uma das mais relevantes e conhecidas (TALAPKO et al., 2021).

O polimorfismo ou dimorfismo presente em *C. albicans* promove a transição de sua forma comensal para a patogênica, ocasionando o processo de invasão tecidual (CIUREA et al., 2020). O processo de transição morfológica de *C. albicans* se inicia no decorrer do processo de divisão celular, que pode ocorrer por brotamento e promover a formação de uma nova célula de formato oval a partir da célula-mãe ou por filamentação, em que uma protuberância denominada botão germinativo surge na célula (CORRÊA et al., 2020), o que gera a formação de filamentos tubulares longos com lados paralelos e sem constrição no local da septação (KORNITZER, 2019; SUDBERY, 2011), os quais são denominados tubos germinativos e dão início a filamentação (CORRÊA et al., 2020; GOW, 2002).

Variações morfológicas de *C. albicans* estão associadas à influência de condições ambientais como pH alcalino, temperatura superior a 37 ºC, presença de soro e $CO_2$ em altas concentrações (BASSO et al., 2019). *Candida albicans* é capaz de colonizar várias partes do corpo humano, dentre elas a cavidade oral (SHAO et al., 2022). Em condições normais, esta coexiste de forma equilibrada no organismo, sem causar problemas significativos (PATEL, 2022).

A presença de *C. albicans* na microbiota normal humana desempenha um papel essencial na manutenção da homeostase e na regulação do sistema imunológico. A interação do microrganismo com as células imunes do hospedeiro, estimulam respostas que ajudam a proteger contra a colonização de patógenos externos. Essa interação simbiótica é benéfica para o hospedeiro, pois contribui para a diversidade e estabilidade da microbiota (SHAO et al., 2022). No entanto, esse fungo oportunista pode se tornar agente causador de infecções, especialmente em pacientes imunossuprimidos ou com fatores predisponentes como tabagismo, xerostomia, uso de antimicrobianos, entre outros (SHARMA, 2019).

*Candida albicans* possui uma capacidade única de se adaptar e sobreviver em diferentes ambientes, o que pode dificultar o tratamento das infecções. Além disso, a espécie tem mostrado resistência a alguns antifúngicos, particularmente à classe dos azólicos e das equinocandinas, o que representa um desafio no combate às infecções causadas pelo patógeno (PRISTOV; GHANNOUM, 2019).

## Candidíase oral

No cenário das doenças fúngicas ocasionadas por leveduras do gênero *Candida*, a candidíase oral é uma infecção oportunista caracterizada pelo crescimento fúngico excessivo e invasão tecidual superficial, principalmente na língua (figura 1) e em outras regiões da mucosa oral (HELLSTEIN; MAREK, 2019; MILLSOP; FAZEL, 2016; SINGH et al., 2014). *Candida albicans* é o principal agente patogênico, sendo responsável por 95% dos casos (VILA et al., 2020). Essa doença pode acometer pessoas de todas as idades, desde recém-nascidos até idosos, ocorrendo igualmente em mulheres e homens (TAYLOR; BRIZUELA; RAJA, 2024).

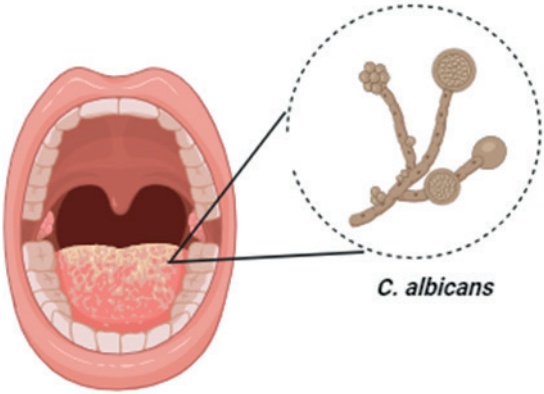


Figura 1. Infecção da mucosa oral por *C. albicans.*

Fonte: Os autores (2024).

*Candida albicans* faz parte da microbiana normal (NAGLIK et al., 2011) e se desenvolve de forma comensal, entretanto, torna-se patogênica sob condições predisponentes. Os principais fatores de risco estão associados à infecção pelo vírus da imunodeficiência humana (HIV-1), diabetes, tratamento oncológico ou uso de medicamentos imunossupressores. Nestes cenários, a capacidade do organismo de controlar o crescimento fúngico é reduzida, aumentando o risco de infecção (SHARMA, 2019).

É importante ressaltar que o desenvolvimento de candidíase oral não se limita apenas à diminuição da imunidade ou ao desequilíbrio da microbiota oral. Outros fatores, como tabagismo, próteses dentárias mal ajustadas, higiene oral inadequada e desnutrição, também podem favorecer o crescimento excessivo da *C. albicans*. Esses fatores podem criar condições favoráveis para a colonização e multiplicação do fungo, resultando em infecção (BORGES, 2021). A interação entre *C. albicans* e o sistema imunológico do hospedeiro também desempenha um papel importante no processo de infecção. A resposta imunológica, incluindo a ativação de células imunes e a liberação de citocinas, podem afetar a progressão e a gravidade da infecção (SHARMA, 2019).

A candidíase oral é comumente caracterizada por formas mistas e multifocais, sendo frequentemente assintomática ou manifestando-se por meio de sintomas como sensação de queimação, dor e sabor desagradável. Sua duração é variável e pode estender-se ao longo de semanas ou até mesmo anos (LU, 2021). Existem diversas formas em que a candidíase oral pode se manifestar clinicamente. A candidíase pseudomembranosa se caracteriza pela presença de placas amarelo-esbranquiçadas na mucosa oral, que podem ser facilmente removidas por raspagem e deixam uma base erosiva vermelha subjacente (VILA et al., 2020; HELLSTEIN; MAREK, 2019; WILLIAMS et al., 2013; MILLSOP; FAZEL, 2016).

Outra variação é a candidíase eritematosa aguda, que se manifesta por uma vermelhidão difusa na mucosa oral, muitas vezes acompanhada por dor e desconforto, afetando principalmente a parte dorsal da língua (VILA et al., 2020; WILLIAMS et al., 2013). A candidíase eritematosa crônica é comumente denominada estomatite protética, associada ao uso de prótese dentária, manifestando-se como uma vermelhidão na mucosa palatina recoberta pela prótese (WILLIAMS et al., 2013).

A candidíase hiperplásica crônica é uma forma rara de candidíase oral, caracterizada por leucoplasias ou placas brancas elevadas na região comissural da boca ou no dorso da língua, que não podem ser removidas com facilidade (VILA et al., 2020; WILLIAMS et al., 2013). As diferentes manifestações clínicas podem apresentar desafios no tratamento devido a algumas características específicas da infecção. Embora existam opções de tratamento disponíveis, a eficácia do tratamento pode variar dependendo de vários fatores, incluindo a gravidade da infecção, a presença de fatores de risco subjacentes e a resistência aos antifúngicos (BORGES, 2021). O uso frequente e inadequado de antifúngicos pode levar ao desenvolvimento de resistência em *C. albicans*. Isso significa que a levedura se torna menos sensível aos efeitos dos antifúngicos, tornando o tratamento menos eficaz. A resistência aos antifúngicos pode ser intrínseca ou adquirida por diversos fatores (SHARMA, 2019).

A resistência fúngica adquirida pode variar e envolver diferentes mecanismos. Um dos principais mecanismos envolvidos é a expressão aumentada de genes relacionados à resistência aos antifúngicos. Esses genes podem codificar proteínas que alteram a estrutura ou a função do alvo do antifúngico, diminuindo sua eficácia (BELLMANN, 2017). Além disso, o uso prolongado de antifúngicos pode selecionar mutações genéticas nas cepas de *C. albicans*, conferindo-lhes uma vantagem seletiva na presença do antifúngico. Essas mutações podem afetar diversos aspectos da resposta aos antifúngicos, como a absorção, a metabolização ou a eliminação do fármaco (BELLMANN, 2017).

Desta forma, a candidíase oral pode ser recorrente em alguns indivíduos, mesmo após o tratamento adequado. Isso pode ocorrer devido à persistência de *C. albicans* no organismo ou à reinfecção por exposição contínua a fatores de risco. Em tais casos, é fundamental identificar e tratar a causa subjacente da recorrência, atentando-se para a melhoria da imunidade, o ajuste de próteses dentárias e higiene oral adequada (BORGES, 2021).

## Antifúngicos utilizados no tratamento de candidíase oral

Os antifúngicos utilizados no tratamento de candidíase oral abrangem desde infecções superficiais até casos graves e sistêmicos. No entanto, estão restritos a três classes de drogas: os azóis, as equinocandinas e os polienos, cada um com mecanismos de ação distintos no processo infeccioso (VANREPPELEN et al., 2023).

Os antifúngicos azólicos representam uma classe de medicamentos que atuam inibindo a enzima lanosterol 14-α-desmetilase, essencial para a biossíntese do ergosterol, um componente fundamental da membrana celular dos fungos. Ao interromper essa via metabólica, os azóis comprometem a integridade da membrana fúngica, levando à morte celular (RAJ et al., 2023). Esta classe inclui compostos como o fluconazol, o itraconazol e o voriconazol, os quais são utilizados para tratar uma variedade de infecções fúngicas, incluindo a candidíase.

As equinocandinas, por sua vez, direcionam-se à parede celular dos fungos. Esta classe de antifúngicos inibe a enzima 1,3-beta-D-glucano sintase, responsável pela formação de um componente essencial da parede celular fúngica. Sem uma parede celular intacta, os fungos tornam-se vulneráveis e suscetíveis à lise celular (SZYMAŃSKI et al., 2022).

Os polienos, como a anfotericina B e a nistatina, são antifúngicos clássicos que atuam diretamente na membrana celular dos fungos. Eles se ligam aos esteróis presentes na membrana, como o ergosterol, causando a formação de poros e a consequente perda da integridade da membrana (CAROLUS et al., 2020). Isso resulta na fuga de componentes celulares, como o citoplasma, e na morte celular. A anfotericina B é usada para tratar infecções fúngicas graves, incluindo a candidíase sistêmica, embora sua toxicidade possa limitar seu uso em certos casos (AKINOSOGLOU et al., 2024). A nistatina possui baixa absorção pelo trato gastrointestinal quando administrada oralmente, sendo frequentemente utilizada como enxaguante bucal ou creme tópico, a fim de minimizar os efeitos colaterais (LYU et al., 2016).

## Novas alternativas para o tratamento de candidíase oral

As plantas se configuram como uma fonte extremamente diversa de compostos bioativos, no entanto, apenas 6% da flora terrestre foi avaliada em relação às suas propriedades biológicas (CRAGG; NEWMAN, 2013). Além de seus metabólitos primários, as plantas sintetizam metabólitos secundários, uma rica variedade de moléculas com funções diversas que exibem propriedades notáveis, incluindo alta atividade antimicrobiana, grande disponibilidade, poucos efeitos colaterais e preço baixo, conferindo potencial para o desenvolvimento de novos antifúngicos (ZHOU et al., 2023).

O uso de extratos vegetais para o tratamento de infecções é uma prática tradicional em muitas culturas e vem ganhando destaque em estudos, estando associados a baixa toxicidade, pois tendem a ser bem tolerados pelo organismo e causam menos efeitos colaterais em comparação com antifúngicos sintéticos, que podem ser tóxicos para as células humanas (GIANNELLI et al., 2008; COELHO et al., 2020). Isso torna os extratos vegetais uma opção promissora, especialmente para tratar infecções por *C. albicans,* como a candidíase oral.

Na perspectiva de novas alternativas para o tratamento de candidíase oral, a combinação de extratos vegetais com agentes antimicrobianos tornou-se uma opção terapêutica amplamente avaliada. A combinação de agentes considerados ativos frente a *C. albicans* pode ser mais útil do que sua utilização isolada (ZIDA et al., 2017), dado que o sinergismo é descrito como uma interação positiva entre dois agentes que exercem efeito inibitório maior do que seus efeitos quando utilizados separadamente (TEMITOPE et al., 2017). Assim, a combinação entre plantas medicinais e antimicrobianos sintéticos se configura como uma opção para o tratamento de infecções com menores dosagens e menos efeitos colaterais (ALMEIDA-APOLONIO et al., 2020).

## *Bauhinia holophylla* (Bong.) Steud.

*Bauhinia holophylla* (Bong.) Steud. pertence à família Fabaceae Lindl. (Leguminosae) e ao gênero *Bauhinia*. Trata-se de uma espécie nativa do Brasil, comumente encontrada no bioma Cerrado (CAMAFORTE et al., 2019; SILVA; CECHINEL FILHO, 2002) e conhecida popularmente como pata-de-vaca (RIBEIRO et al., 2018).

Morfologicamente, é caracterizada como um arbusto de folhas coriáceas (figura 2), de 8 a 10 centímetros, compostas por dois lobos arredondados unidos na base e separados em forma de V na ponta (LORENZI, 1992), que remetem à pata de um bovino e atribuem tal denominação à planta (CAMAFORTE et al., 2019). Essa conformação peculiar das folhas é resultado de uma adaptação evolutiva da espécie para otimizar a captura de luz solar e a realização da fotossíntese (SILVA; CECHINEL FILHO, 2002). Suas flores (figura 3) geralmente são brancas e arranjadas em ramos axilares, e os frutos constituem-se como vagens achatadas do tipo legume, que medem de 15 a 25 centímetros (LORENZI, 1992).

Figura 2. Folhas de *Bauhinia holophylla* (Bong.) Steud.

Fonte: Os autores (2024).

Figura 3. Flores de *Bauhinia holophylla* (Bong.) Steud.

Fonte: Carvalho (2023).

Na medicina popular, as folhas de *B. holophylla* são utilizadas para o tratamento de infecções, processos inflamatórios e diabetes (RIBEIRO et al., 2018; CECHINEL FILHO, 2009; SILVA; CECHINEL FILHO, 2002), e na literatura científica, estudos têm demonstrado seu potencial biológico (quadro 1).

| Parte da planta | Tipo de extrato | Composição química | Atividade biológica | Autores |
|---|---|---|---|---|
| Folhas | Hidroalcoólico EtOH/$H_2O$ (7:3 v/v) | Derivados de quercetina e miricetina | Atividade antiúlcera sem indução de efeitos colaterais. | Rozza et al., 2015 |
| Folhas | Hidroalcoólico EtOH/$H_2O$ (7:3 v/v) | Derivados de flavonoides, Quercetina, isorhamentina | Efeito quimioprotetor e protetor no dano ao DNA, não possui efeitos citotóxicos e não induz mutagenicidade. | Ribeiro et al., 2018 |
| Folhas | Hidroetanólico EtOH/$H_2O$ (7:3 v/v) | Flavonoides quercitina e miricetina | Atividade hipoglicêmica e hipolipidêmica. | Camaforte et al., 2019) |
| Folhas | Hidroalcoólico EtOH/$H_2O$ (7:3 v/v) | Flavonoides quercitina e miricetina, litospermosídeo e pinitol | Efeito hipoglicêmico. | Saldanha et al., 2021 |
| Folhas | Hidroetanólico (EtOH/$H_2O$ - 7:3 v/v) Fração acetato de etila e subfrações | Quercetina | Atividade antidengue (antiviral contra o sorotipo DENV-2). | Santos et al., 2021 |
| Folhas | Hidroetanólico (EtOH/$H_2O$ - 7:3 v/v) frações diclorometano, acetato de etila, hidroetanólicas | Flavonoides quercetina, miricetina e kaempferol | Frações possuem atividade antifúngica frente *C. albicans.* | Fonseca et al., 2022 |

Quadro 1. Trabalhos que descrevem o potencial biológico de *Bauhinia holophylla* (Bong.) Steud.

Embora *B. holophylla* (Bong.) Steud. apresente um potencial promissor no tratamento de diversas condições, é importante ressaltar que mais estudos são necessários para elucidar completamente suas propriedades e mecanismos de ação. Ainda assim, seu uso tradicional e as evidências científicas iniciais sugerem um potencial para essa espécie como fonte de compostos bioativos com atividade terapêutica.

## CONCLUSÃO

Os achados destacam a complexidade da candidíase oral, suas manifestações clínicas variadas e os desafios associados ao tratamento convencional, incluindo a resistência aos antifúngicos. A investigação de novas alternativas terapêuticas, como o uso de extratos vegetais, revela-se promissora devido aos seus potenciais biológicos e menor incidência de efeitos colaterais. Especificamente, a *Bauhinia holophylla* surge como uma candidata interessante, com evidências iniciais sugerindo seu potencial como fonte de compostos bioativos com atividade antifúngica. No entanto, é fundamental que mais pesquisas sejam desenvolvidas para entender completamente os mecanismos de ação desses compostos e sua eficácia clínica no tratamento da candidíase oral. Esses esforços podem eventualmente levar ao desenvolvimento de terapias mais seguras e eficazes para essa condição comum, melhorando assim a qualidade de vida dos pacientes afetados.

## REFERÊNCIAS


AKINOSOGLOU, K. et al. Amphotericin B in the Era of New Antifungals: Where Will It Stand? **Journal of Fungi**, v. 10, n. 4, p. 278, 2024.

ALMEIDA-APOLONIO, A. A. et al. *Myracrodruon urundeuva* All. aqueous extract: A promising mouthwash for the prevention of oral candidiasis in HIV/AIDS patients. **Industrial Crops and Products**, v. 145, p. 111950, 2020.

BABICH, H. et al. An in vitro study on the cytotoxicity of chlorhexidine digluconate to human gingival cells. **Cell Biology and Toxicology**, v. 11, n. 2, p. 79–88, 1995.

BASSO, V. et al. From Genes to Networks: The Regulatory Circuitry Controlling *Candida albicans* Morphogenesis. Em: RODRIGUES, M. L. (Ed.). **Fungal Physiology and Immunopathogenesis**. Current Topics in Microbiology and Immunology. Cham: Springer International Publishing, p. 61–99, 2019.

BELLMANN, R.; SMUSZKIEWICZ, P. Pharmacokinetics of antifungal drugs: practical implications for optimized treatment of patients. **Infection**, v. 45, n. 6, p. 737–779, 2017.

BESSA, E. R. L. et al. Epidemiology of oral candidiasis: a household-based population survey in a medium-sized city in Amazonas. **Research, Society and Development**, v. 10, n. 10, p. e127101018664–e127101018664, 2021.

BORGES, C. A. et al. Diagnóstico e formas de tratamento da candidíase oral: uma revisão de literatura. **Research, Society and Development**, v. 10, n. 15, p. e359101523123–e359101523123, 2021.

CAMAFORTE, N. AP. D. P. et al. Hypoglycaemic activity of *Bauhinia holophylla* through GSK3-β inhibition and glycogenesis activation. **Pharmaceutical Biology**, v. 57, n. 1, p. 269–279, 2019.

CAROLUS, H. et al. Amphotericin B and Other Polyenes—Discovery, Clinical Use, Mode of Action and Drug Resistance. **Journal of Fungi**, v. 6, n. 4, p. 321, 2020.

CIUREA, C. N. et al. *Candida* and Candidiasis—Opportunism Versus Pathogenicity: A Review of the Virulence Traits. **Microorganisms**, v. 8, n. 6, p. 857, 2020.

COELHO, A. S. et al. Cytotoxic effects of a chlorhexidine mouthwash and of an enzymatic mouthwash on human gingival fibroblasts. **Odontology**, v. 108, n. 2, p. 260–270, 2020.

CONTALDO, M. et al. Oral Candidiasis and Novel Therapeutic Strategies: Antifungals, Phytotherapy, Probiotics, and Photodynamic Therapy. **Current Drug Delivery**, v. 20, n. 5, p. 441–456, 2022.

CORRÊA, J. L. et al. Propolis extract has bioactivity on the wall and cell membrane of *Candida albicans*. **Journal of Ethnopharmacology**, v. 256, p. 112791, 2020.

CRAGG, G. M.; NEWMAN, D. J. Natural products: a continuing source of novel drug leads. **Biochimica Et Biophysica Acta**, v. 1830, n. 6, p. 3670–3695, 2013.

FILHO, V. C. Chemical composition and biological potential of plants from the genus *Bauhinia*. **Phytotherapy Research**, v. 23, n. 10, p. 1347–1354, 2009.

FONSECA, S. T. D. et al. Flavonoid-Rich Fractions of *Bauhinia holophylla* Leaves Inhibit *Candida albicans* Biofilm Formation and Hyphae Growth. **Plants**, v. 11, n. 14, p. 1796, 2022.

GHARIBPOUR, F. et al. The Effects of Nutraceuticals and Herbal Medicine on *Candida albicans* in Oral Candidiasis: A Comprehensive Review. Em: BARRETO, G. E.; SAHEBKAR, A. (Eds.). **Pharmacological Properties of Plant-Derived Natural Products and Implications for Human Health**. Advances in Experimental Medicine and Biology. Cham: Springer International Publishing, p. 225–248, 2021.

GIANNELLI, M. et al. Effect of chlorhexidine digluconate on different cell types: a molecular and ultrastructural investigation. **Toxicology in vitro: an international journal published in association with BIBRA**, v. 22, n. 2, p. 308–317, 2008.

HELLSTEIN, J. W.; MAREK, C. L. Candidiasis: Red and White Manifestations in the Oral Cavity. **Head and Neck Pathology**, v. 13, n. 1, p. 25–32, 2019.

KARAJACOB, A. S. et al. *Candida* species and oral mycobiota of patients clinically diagnosed with oral thrush. **PLOS ONE**, v. 18, n. 4, p. e0284043, 2023.

KORNITZER, D. Regulation of *Candida albicans* Hyphal Morphogenesis by Endogenous Signals. **Journal of Fungi**, v. 5, n. 1, p. 21, 2019.

LORENZI, H. Árvores brasileiras. Manual de identificação, Editora Plantarum Ltda, Nova Odessa, 1992.

LU, S.-Y. Oral Candidosis: Pathophysiology and Best Practice for Diagnosis, Classification, and Successful Management. **Journal of Fungi**, v. 7, n. 7, p. 555, 2021.

LYU, X. et al. Efficacy of nystatin for the treatment of oral candidiasis: a systematic review and meta-analysis. **Drug Design, Development and Therapy**, v. 10, p. 1161–1171, 2016.

MILLSOP, J. W.; FAZEL, N. Oral candidiasis. **Clinics in Dermatology**, v. 34, n. 4, p. 487–494, 2016.

NAGLIK, J. R. et al. *Candida albicans* interactions with epithelial cells and mucosal immunity. **Microbes and Infection**, v. 13, n. 12–13, p. 963–976, 2011.

PATEL, M. Oral Cavity and *Candida albicans*: Colonisation to the Development of Infection. **Pathogens**, v. 11, n. 3, p. 335, 2022.

PATIL, S. et al. Clinical Appearance of Oral *Candida* Infection and Therapeutic Strategies. **Frontiers in Microbiology**, v. 6, p. 1391, 2015.

PRISTOV, K. E.; GHANNOUM, M. A. Resistance of *Candida* to azoles and echinocandins worldwide. **Clinical Microbiology and Infection**, v. 25, n. 7, p. 792–798, 2019.

RAJ, N. et al. Monoterpenes as potential antifungal molecules against *Candida* cell membranes: in-vitro and in-silico studies. **Journal of Biomolecular Structure & Dynamics**, p. 1–16, 2023.

RIBEIRO, D. L. et al. Phytochemical study and evaluation of cytotoxicity, mutagenicity, cell cycle kinetics and gene expression of *Bauhinia holophylla* (Bong.) Steud. in HepG2 cells in vitro. **Cytotechnology**, v. 70, n. 2, p. 713–728, 2018.

RODRIGUES, C. F.; RODRIGUES, M. E.; HENRIQUES, M. C. R. Promising Alternative Therapeutics for Oral Candidiasis. **Current Medicinal Chemistry**, v. 26, n. 14, p. 2515-2528, 2019.

ROZZA, A. L. et al. Antiulcerogenic Activity and Toxicity of *Bauhinia holophylla* Hydroalcoholic Extract. **Evidence-based Complementary and Alternative Medicine: eCAM**, 2015.

SALDANHA, L. L. et al. Hypoglycemic active principles from the leaves of *Bauhinia holophylla:* Comprehensive phytochemical characterization and in vivo activity profile. **PLOS ONE**, v. 16, n. 9, p. e0258016, 2021.

SANTOS, G. O. DOS et al. Chlorhexidine with or without alcohol against biofilm formation: efficacy, adverse events and taste preference. **Brazilian Oral Research**, v. 31, p. e32, 2017.

SANTOS, M. D. et al. *Bauhinia holophylla* (Bong.) Steud. leaves-derived extracts as potent anti-dengue serotype 2. **Natural Product Research**, v. 35, n. 16, p. 2804–2809, 2021.

SCHEIBLER, E. et al. Use of nystatin and chlorhexidine in oral medicine: Properties, indications and pitfalls with focus on geriatric patients. **Gerodontology**, v. 34, n. 3, p. 291–298, 2017.

SHAO, T.Y. et al. Friendly fungi: symbiosis with commensal *Candida albicans*. **Trends in Immunology**, v. 43, n. 9, p. 706–717, 2022.

SHARMA, A. Oral Candidiasis: An Opportunistic infection- A Review. v. 5, p. 23–27, 2019.

SILVA, K. L. DA; CECHINEL FILHO, V. Plantas do gênero *Bauhinia*: composição química e potencial farmacológico. **Química Nova**, v. 25, p. 449–454, 2002.

SINGH, A. et al. Oral candidiasis: An overview. **Journal of oral and maxillofacial pathology: JOMFP**, v. 18, n. Suppl 1, p. S81-85, 2014.

SZYMAŃSKI, M. et al. Echinocandins – structure, mechanism of action and use in antifungal therapy. **Journal of Enzyme Inhibition and Medicinal Chemistry**, v. 37, n. 1, p. 876–894, 2022.

TAKASHIMA, M.; SUGITA, T. Taxonomy of Pathogenic Yeasts *Candida, Cryptococcus*, *Malassezia*, and *Trichosporon*. **Medical Mycology Journal**, v. 63, n. 4, p. 119–132, 2022.

TALAPKO, J. et al. *Candida albicans*—The Virulence Factors and Clinical Manifestations of Infection. **Journal of Fungi**, v. 7, n. 2, p. 79, 2021.

TAYLOR, M.; BRIZUELA, M.; RAJA, A. Oral Candidiasis. Em: **StatPearls**. Treasure Island (FL): StatPearls Publishing, 2024.

TEMITOPE, O. O. et al. Synergistic antibacterial and antifungal activities of *Spondias mombin* extracts and conventional antibiotic and antifungal agents on selected clinical microorganisms. **Sch. J. Appl. Med. Sci**, v. 5, p. 307-318, 2017.

VANREPPELEN, G. et al. Sources of Antifungal Drugs. **Journal of Fungi**, v. 9, n. 2, p. 171, 2023.

VAZ, A.M.S.F. (*Bauhinia* in Lista de Espécies da Flora do Brasil). Jardim Botânico do Rio de Janeiro, 2015.

VILA, T. et al. Oral Candidiasis: A Disease of Opportunity. **Journal of Fungi**, v. 6, n. 1, p. 15, 2020.

WILLIAMS, D. W. et al. Interactions of *Candida albicans* with host epithelial surfaces. **Journal of Oral Microbiology**, v. 5, n. 1, p. 22434, 2013.

ZHOU, X. et al. The potential role of plant secondary metabolites on antifungal and immunomodulatory effect. **Applied Microbiology and Biotechnology**, p. 1–22, 2023.

ZIDA, A. et al. Anti-*Candida albicans* natural products, sources of new antifungal drugs: A review. **Journal de Mycologie Médicale**, v. 27, n. 1, p. 1–19, 1 2017.

# CAPÍTULO 2

# CONHECIMENTO DE ACADÊMICOS DE ODONTOLOGIA NO DIAGNÓSTICO DIFERENCIAL DA FLUOROSE E HIPOPLASIA DE ESMALTE

*Data de aceite: 01/07/2024*

**Adriana Benquerer Oliveira Palma**
Professora do Centro Universitário FIPMOC - UNIFIPMoc
http://lattes.cnpq.br/0190624588083662

**Barbara Quadros Tonelli**
Professora do Centro Universitário FIPMOC - UNIFIPMoc
http://lattes.cnpq.br/1669654611583106

**Amanda Larissa de Oliveira**
Cirurgiã-dentista pelo Centro Universitário FIPMOC - UNIFIPMoc
http://lattes.cnpq.br/2695135328675244

**Amanda Mendes Silva**
Cirurgião-dentista pelo Centro Universitário FIPMOC - UNIFIPMoc
http://lattes.cnpq.br/3472932083696969

**Carla Emanuely de Freitas Rodrigues**
Cirurgião-dentista pelo Centro Universitário FIPMOC - UNIFIPMoc
http://lattes.cnpq.br/1833617786903882

**Carlos Maurício Leite Batista**
Cirurgião-dentista pelo Centro Universitário FIPMOC - UNIFIPMoc
http://lattes.cnpq.br/1290173137645968

**Jéssica Magalhães Viveiros Azevedo Luiz**
Cirurgião-dentista pelo Centro Universitário FIPMOC - UNIFIPMoc
http://lattes.cnpq.br/8882456016765785

**João Vitor Souza Martins**
Cirurgião-dentista pelo Centro Universitário FIPMOC - UNIFIPMoc
http://lattes.cnpq.br/2155733523317722

**Maria Clara Marques Ribeiro**
Cirurgião-dentista pelo Centro Universitário FIPMOC - UNIFIPMoc
http://lattes.cnpq.br/2181257880000639

**RESUMO:** A fluorose e a hipoplasia de esmalte são alterações que acometem o esmalte, tecido que reveste a coroa do elemento dental e que age como proteção. A pesquisa teve como objetivo a avaliação do conhecimento dos acadêmicos de odontologia UNIFIPMoc do 5º ao 10º período acerca do diagnóstico diferencial da fluorose e hipoplasia de esmalte. Os dados foram obtidos através de questionário estruturado autoaplicado com questões de múltipla escolha aos discentes do curso de Odontologia do Centro Universitário UNIFIPMoc, aplicado presencialmente na própria instituição. Dos 134 acadêmicos participantes, 88,8% tiveram acesso a informações sobre fluorose e hipoplasia de esmalte. Em relação ao diagnóstico, a maioria respondeu que sabe diagnosticar,

com 90,3% no caso de fluorose e 53,7% na hipoplasia de esmalte. Quanto às características clínicas, os entrevistados marcaram predominantemente manchas brancas, opacas e sem brilho e que acomete dentes homólogos na fluorose, com 65,7% e 35,8%, respectivamente, já na hipoplasia, as respostas mais prevalentes foram manchas brancas e irregulares e presença de escavações, com 49,3% e 42,5%, respectivamente. Estes resultados ressaltam que ainda que as informações sobre fluorose e hipoplasia de esmalte sejam passadas no decorrer do curso de Odontologia e que a maioria dos discentes confirmem esse fato, os estudantes dos períodos iniciais relataram mais dificuldades frente a essas alterações do que os dos períodos finais, sugerindo o conhecimento agregado durante a graduação, com a teoria e prática clínica.
**PALAVRAS-CHAVE:** Odontologia. Fluorose. Hipoplasia de esmalte. Estudantes.

## KNOWLEDGE OF DENTAL STUDENTS IN THE DIFFERENTIAL DIAGNOSIS OF FLUOROSIS AND ENAMEL HYPOPLASIA

**ABSTRACT:** Fluorosis and enamel hypoplasia are changes that affect the enamel, the tissue that covers the crown of the tooth and acts as protection. The research aimed to evaluate the knowledge of UNIFIPMoc dentistry students from the 5th to the 10th period regarding the differential diagnosis of fluorosis and enamel hypoplasia. The data were obtained through a self-administered structured questionnaire with multiple choice questions to students of the Dentistry course at the UNIFIPMoc University Center, administered in person at the institution itself. Of the 134 participating students, 88.8% had access to information about fluorosis and enamel hypoplasia. Regarding diagnosis, the majority responded that they know how to diagnose, with 90.3% in the case of fluorosis and 53.7% in enamel hypoplasia. Regarding clinical characteristics, the interviewees highlighted predominantly white, opaque and dull spots that affect homologous teeth in fluorosis, with 65.7% and 35.8% respectively. In hypoplasia, the most prevalent responses were white and irregular spots and presence of excavations, with 49.3% and 42.5% respectively. These results highlight that even though information about fluorosis and enamel hypoplasia is passed on during the Dentistry course and most students confirm this fact, students in the initial periods reported more difficulties in facing these changes than those in the final periods, suggesting added knowledge during graduation, with theory and clinical practice.
**KEYWORDS:** Dentistry. Fluorosis. Enamel hypoplasia. Students.

## INTRODUÇÃO

O tecido que recobre a coroa dos dentes chamado esmalte dentário proporciona proteção e revestimento ao elemento dentário. O esmalte é o tecido mais mineralizado do corpo, sendo também, muito sensível às mudanças ambientais durante sua formação, o que pode resultar em defeitos (Passos *et al.*, 2007).

Uma dessas variações presentes em esmalte consiste na hipoplasia de esmalte que, de acordo com Hoffmann *et al.*, (2007), trata-se de um defeito quantitativo do esmalte resultante da deposição insuficiente de matriz orgânica durante a amelogênese. Essa deficiência nutricional constitui um fator sistêmico de formação das hipoplasias.

Outra alteração em esmalte importante e semelhante, consiste na fluorose dentária que se fundamenta como um distúrbio específico da formação do dente associado à ingestão crônica de flúor em excesso e de maneira constante sobre o órgão do esmalte durante o processo de sua formação. Seu surgimento ocorre no período de formação do esmalte dentário, afetando a estética e sua gravidade está relacionada à quantidade de fluoretos ingeridos e duração de sua exposição (Rigo *et al.*, 2010).

Na hipoplasia, clinicamente, pode-se observar pontos ou linhas branco-opacas, com rugosidade na superfície do esmalte; ou podem ocorrer escavações, fossas profundas, sulcos ou áreas com perda parcial ou total do esmalte. Com semelhanças na aparência, a fluorose pode determinar estrias horizontais esbranquiçadas, finas e difusas e manchas brancas opacas, ou mesmo em forma de placas amarronzadas por pigmentação, podendo apresentar perda estrutural do esmalte dentário (Lima *et al.*, 2015).

Segundo a Pesquisa Nacional de Saúde Bucal – SB Brasil (2012), foi encontrada uma prevalência de fluorose dentária em crianças de 12 anos de idade de 16,7%, sendo que 15,1% foram representados pelos níveis de severidade muito leve (10,8%) e leve (4,3%). A fluorose moderada foi identificada em 1,5% das crianças. O percentual de examinados com fluorose grave pode ser considerado nulo. A maior prevalência de crianças com fluorose foi observada na Região Sudeste (19,1%) e o menor valor na Região Norte (10,4%).

Já a hipoplasia é o defeito menos comum em ambas as dentições, apresentando prevalências que variam de 0,6% até 59,6% na dentição decídua e de 0,5% até 39% na dentição permanente (Salas *et al.,* 2016).

Considerando as semelhanças no aspecto clínico das lesões de mancha branca em esmalte, gerando dificuldades no seu diagnóstico, e reconhecendo que existem diferentes etiologias para os processos da fluorose e da hipoplasia, é relevante buscar evidências científicas que possam colaborar com o Cirurgião-Dentista no sentido de oferecer informações sobre a etiologia dessas enfermidades e sobre a realização do diagnóstico diferencial, para que o mesmo possa propor o tratamento mais apropriado para cada caso (Rigo *et al.*, 2010).

Portanto, o presente estudo teve por objetivo avaliar o conhecimento dos acadêmicos de odontologia do Centro Universitário FIPMoc do 5º ao 10º período acerca do diagnóstico diferencial da fluorose dentária e hipoplasia de esmalte, visto que, devido às semelhanças clínicas entre ambas, podem apresentar dificuldades no diagnóstico.

## MATERIAL E MÉTODOS

Trata-se de um estudo transversal e descritivo, o qual visou conhecer o desenvolvimento da habilidade e competência dos alunos de graduação do curso de Odontologia para o diagnóstico diferencial de fluorose dentária e hipoplasia de esmalte. Utilizou-se a metodologia exploratória e quantitativa, valendo-se dos procedimentos técnicos de pesquisa bibliográfica e documental, bem como o método de abordagem dedutivo. Para a validação das proposições teóricas, foi realizada uma pesquisa de campo por meio de aplicação de questionários.

A população do estudo foi composta por todos os alunos matriculados que cursam as disciplinas clínicas (5º ao 10º período) do curso de graduação em Odontologia do Centro Universitário UNIFIPMoc. Como critérios de exclusão, não foram aplicados aos acadêmicos ausentes no momento da aplicação (atestado, licença maternidade) do questionário, bem como, acadêmicos do 5º período, devido a não formação de turma no segundo semestre de 2022. Sendo também atribuída a exclusão dos autores do presente trabalho.

Como instrumento de coleta de dados, foi utilizado um questionário estruturado autoaplicado com questões de múltiplas escolhas, aplicados aos discentes do 6º ao 10º período no decorrer do mês de setembro de 2022. O questionário abordou alterações de esmalte, conduta de tratamento e diagnóstico diferencial, aplicados na própria instituição.

O trabalho foi aprovado pelo Comitê de Ética em Pesquisa (CEP) do Centro Universitário FIPMOC, sob o parecer nº 5.665.787. A instituição envolvida foi consultada sobre a condução do mesmo e, após sua aprovação, foi assinado o Termo de Concordância da Instituição para Participação em Pesquisa. A presente pesquisa obedeceu a Resolução do CNS (Conselho Nacional de Saúde) 466/2012, a qual regulamenta as pesquisas envolvendo seres humanos. Os participantes assinaram, por vontade própria, o Termo de Consentimento Livre e Esclarecido que foi devidamente explicado, antes de responderem ao questionário.

Os dados coletados foram tabulados e analisados através do software SPSS® *Statistics* 24.0 (24.0.0.0) para *Windows*. Foram feitas análises estatísticas comparativas, descritivas, percentuais e médias, após verificação da normalidade dos dados. Utilizando o valor de p obtido pelo teste de qui-quadrado de Pearson.

## RESULTADOS

A população do estudo constituiu-se por 134 acadêmicos do 6º ao 10º período, sendo a participação do 6º período correspondente a 41,0% (55); 7° período 11,9% (16); 8° período 28,4% (38); 9° período 8,3% (11); 10° período 10,4% (14).

Com relação às respostas obtidas a partir da tabela 1, 88,8% dos acadêmicos tiveram acesso a informações sobre fluorose e hipoplasia de esmalte, 1,5% não teve acesso e 9,7% não lembra. Quando questionados sobre diagnóstico da fluorose e hipoplasia de esmalte, obteve-se os seguintes resultados, respectivamente, 90,3% relataram “sim”, 4,5% “não” e 5,2% “não sei”; 53,8% “sim”, 24,6% “não” e 21,6% “não sei”.

| | Período | | | | | Valor de P | Total |
|---|---|---|---|---|---|---|---|
| | 6º | 7º | 8º | 9º | 10º | | |
| **Questão 3 - Em algum momento você já recebeu informações sobre fluorose e hipoplasia de esmalte?** | | | | | | | |
| Sim, recebi | 42 | 16 | 36 | 11 | 14 | 0,053 | 119 |
| | 76,4% | 100,0 % | 94,7% | 100,0% | 100,0 % | | 88,8% |
| Não, nunca vi | 2 | 0 | 0 | 0 | 0 | | 2 |
| | 3,6% | 0,0% | 0,0% | 0,0% | 0,0% | | 1,5% |
| Não lembro | 11 | 0 | 2 | 0 | 0 | | 13 |
| | 20,0% | 0,0% | 5,3% | 0,0% | 0,0% | | 9,7% |
| **Questão 4 – Você sabe diagnosticar a fluorose?** | | | | | | | |
| Não | 4 | 0 | 1 | 1 | 0 | 0,073 | 6 |
| | 7,3% | 0,0% | 2,6% | 9,1% | 0,0% | | 4,5% |
| Não sei | 7 | 0 | 0 | 0 | 0 | | 7 |
| | 12,7% | 0,0% | 0,0% | 0,0% | 0,0% | | 5,2% |
| Sim | 44 | 16 | 37 | 10 | 14 | | 121 |
| | 80,0% | 100,0 % | 97,4% | 90,9% | 100,0 % | | 90,3% |
| **Questão 5 – Você sabe diagnosticar hipoplasia de esmalte?** | | | | | | | |
| Não | 20 | 4 | 6 | 2 | 1 | **0,040** | 33 |
| | 36,4% | 25,0% | 15,8% | 18,2% | 7,1% | | 24,6% |
| Não sei | 16 | 3 | 7 | 1 | 2 | | 29 |
| | 29,1% | 18,8% | 18,4% | 9,1% | 14,3% | | 21,6% |
| Sim | 19 | 9 | 25 | 8 | 11 | | 72 |
| | 34,5% | 56,2% | 65,8% | 72,7% | 78,6% | | 53,8% |
| Total | 55 | 16 | 38 | 11 | 14 | | 134 |
| | 100,0% | 100,0 % | 100,0 % | 100,0% | 100,0 % | | 100,0 % |

*Valor de p obtido pelo teste de qui-quadrado de Pearson. Valores em negrito representam resultados estatisticamente significantes.

Tabela 1 – Conhecimento autorrelatado sobre fluorose dentária e hipoplasia de esmalte, por período da graduação.

Fonte: Dados do pesquisador.

A tabela 2 traz os resultados do questionamento dos acadêmicos quanto ao atendimento de algum paciente com essas condições e 78,4% (105) responderam “sim”. No entanto, apenas 40,3% (54) se sente apto ao atendimento e a maioria, 49,3% (66), se considera pouco apto. Consequentemente, 56,7% (76) dos acadêmicos relataram moderada dificuldade para diferenciar as duas condições por terem algumas características semelhantes.

| | Período | | | | | Valor de P | Total |
|---|---|---|---|---|---|---|---|
| | 6º | 7º | 8º | 9º | 10º | | |
| **Questão 8 – Já atendeu algum paciente com alguma dessas condições?** | | | | | | | |
| Não | 16 | 4 | 1 | 1 | 0 | **0,002** | 22 |
| | 29,1 % | 25,0% | 2,6% | 9,1% | 0,0% | | 16,4% |
| Não sei relatar | 4 | 1 | 0 | 2 | 0 | | 7 |
| | 7,3% | 6,2% | 0,0% | 18,2% | 0,0% | | 5,2% |
| Sim | 35 | 11 | 37 | 8 | 14 | | 105 |
| | 63,6 % | 68,8% | 97,4% | 72,7% | 100,0% | | 78,4% |
| **Questão 9 – Você se sente apto para diferenciar essas condições?** | | | | | | | |
| Apto | 8 | 5 | 23 | 9 | 9 | **0,000** | 54 |
| | 14,5 % | 31,2% | 60,5% | 81,8% | 64,3% | | 40,3% |
| Muito apto | 0 | 1 | 0 | 0 | 1 | | 2 |
| | 0,0% | 6,2% | 0,0% | 0,0% | 7,1% | | 1,5% |
| Não apto | 9 | 1 | 1 | 1 | 0 | | 12 |
| | 16,4 % | 6,2% | 2,6% | 9,1% | 0,0% | | 9,0% |
| Pouco apto | 38 | 9 | 14 | 1 | 4 | | 66 |
| | 69,1 % | 56,2% | 36,8% | 9,1% | 28,6% | | 49,3% |
| **Questão 10 – Qual seu nível de dificuldade em diferenciar a fluorose e hipoplasias de esmalte?** | | | | | | | |
| Extrema dificuldade | 2 | 0 | 0 | 1 | 0 | **0,026** | 3 |
| | 3,6% | 0,0% | 0,0% | 9,1% | 0,0% | | 2,2% |
| Moderada dificuldade | 35 | 7 | 22 | 4 | 8 | | 76 |
| | 63,6 % | 43,8% | 57,9% | 36,4% | 57,1% | | 56,7% |
| Muita dificuldade | 12 | 2 | 6 | 0 | 0 | | 20 |
| | 21,8 % | 12,5% | 15,8% | 0,0% | 0,0% | | 14,9% |
| Não respondeu à pergunta* | 3 | 1 | 1 | 0 | 0 | | 5 |
| | 5,5% | 6,2% | 2,6% | 0,0% | 0,0% | | 3,7% |
| Nenhuma dificuldade | 0 | 0 | 1 | 1 | 0 | | 2 |
| | 0,0% | 0,0% | 2,6% | 9,1% | 0,0% | | 1,5% |

*Valor de p obtido pelo teste de qui-quadrado de Pearson. Valores em negrito representam resultados estatisticamente significantes.

Tabela 2 – Capacidade em diagnosticar fluorose dentária e hipoplasia de esmalte, por período da graduação.

Fonte: Dados do pesquisador.

Em relação aos fatores envolvidos na etiologia da fluorose, obtivemos os seguintes resultados: 91,0% (122) exposição ao flúor; 61,9% (83) medicações; 49,3% (66) doenças pré, peri e pós-natais da criança; 35,1% (47) fatores genéticos; 34,3% (46) doenças maternas na gestação; 21,6% (29) poluentes ambientais e por último 11,9% (16) jejum.

No tocante à etiologia da hipoplasia de esmalte, tem-se que 63,4% (85) selecionaram fatores genéticos; 55,2% (74) doenças pré, peri e pós natais da criança; 49,3% (66) doenças maternas na gestação; 47,8% (64) medicações; 23,9%(32) exposição ao flúor; 10,4% (14) poluentes ambientais e por fim 9,7% (13) jejum.

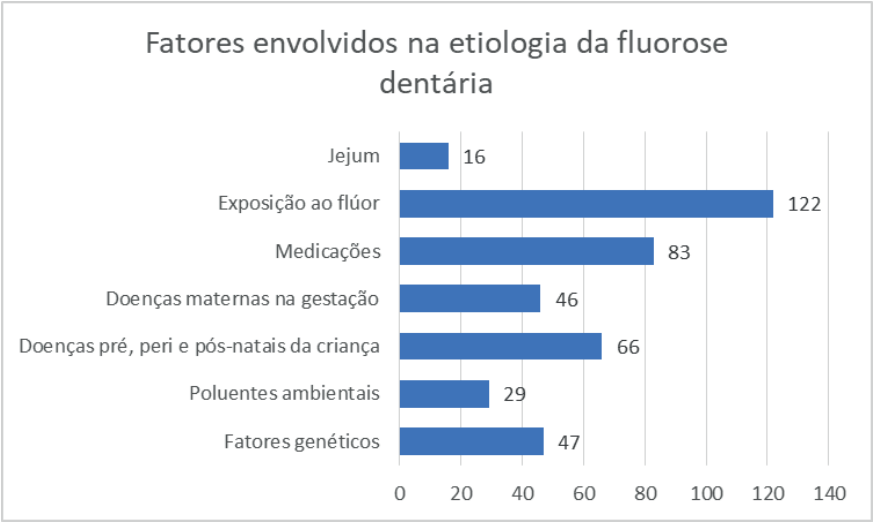


Gráfico 1 – Fatores apontados pelos acadêmicos como envolvidos na etiologia da fluorose dentária.

Fonte: Elaborado pelos autores (2022).

Conforme o gráfico 3, acerca do questionamento das características clínicas da fluorose dentária, têm-se que 65,7% (88) assinalaram manchas brancas, opacas e sem brilho; 35,8% (48) apontaram acometer dentes homólogos; 35,1% (47) assinalaram linhas brancas difusas e verticais; 32,8% (44) indicaram manchas claras, rugosas e com brilho; 10,4% (14) manchas amareladas ou marrom escura.

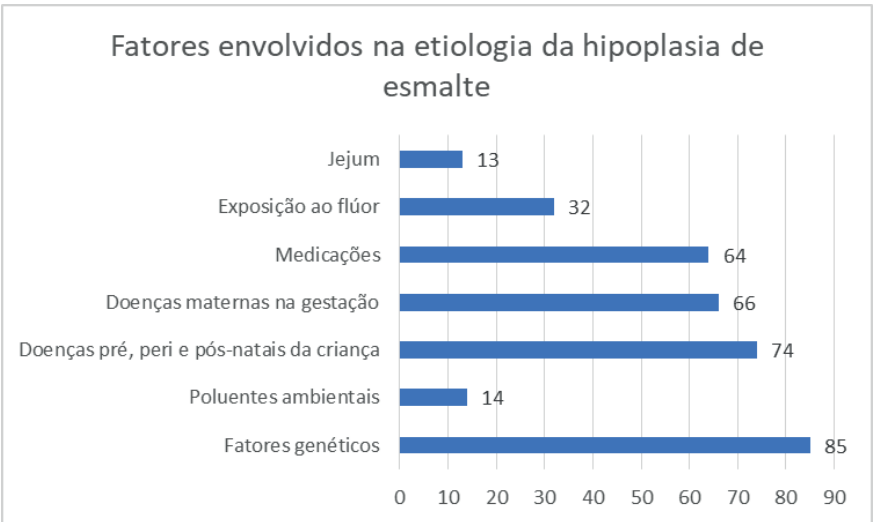


Gráfico 2 – Fatores apontados pelos acadêmicos como envolvidos na etiologia da hipoplasia de esmalte.

Fonte: Elaborado pelos autores (2022).

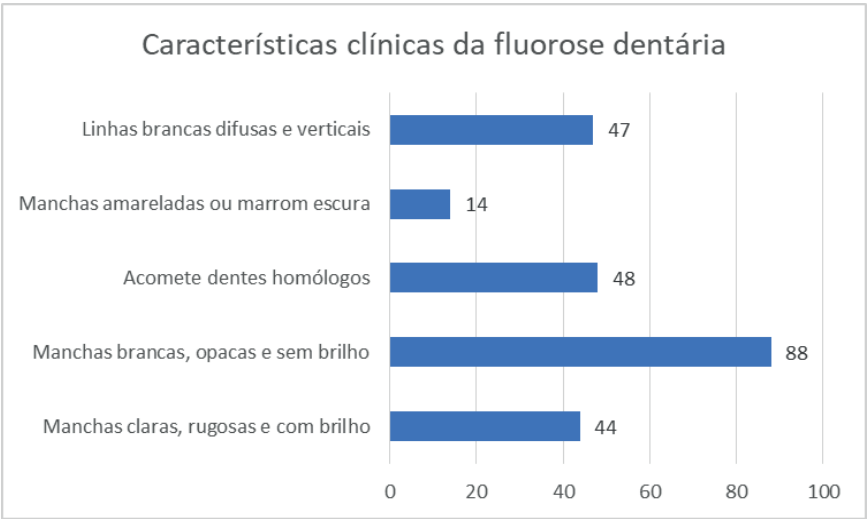


Gráfico 3 – Características clínicas da fluorose dentária segundo os entrevistados.

Fonte: Elaborado pelos autores (2022).

Acerca das características clínicas da hipoplasia de esmalte, são descritos no gráfico 4, 49,3% (66) assinalaram manchas brancas e irregulares; 42,5% (57) para presença de escavações; 41% (55) manchas brancas e rugosas; 29,1% (39) alegaram manchas com formato oval ou arredondado e por fim 22,4% (30) apontaram para manchas opacas e lisas.

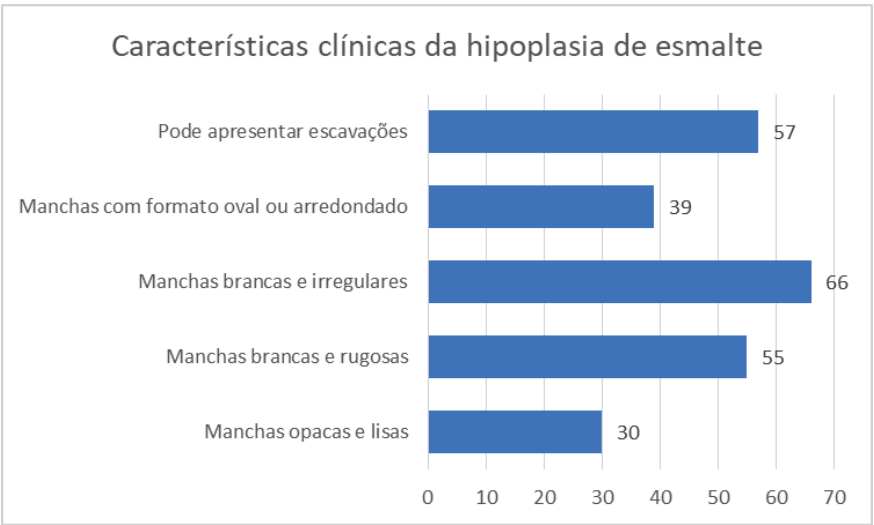


Gráfico 4 – Características clínicas da hipoplasia de esmalte segundo os entrevistados.

Fonte: Elaborado pelos autores (2022).

Dentre as condutas a serem realizadas no tratamento da fluorose, o resultado apontou que 49,3% (66) com microabrasão; seguido de 31,3% (42) clareamento dental; 26,1% (35) consideram a aplicação tópica de flúor; 16,4% (22) tratamento restaurador direto e indireto; 16,4% (22) que a fluorose não requer tratamento; 11,9% tratamento protético em casos severos e por fim, 2,2% (3) tratamento endodôntico e prótese.

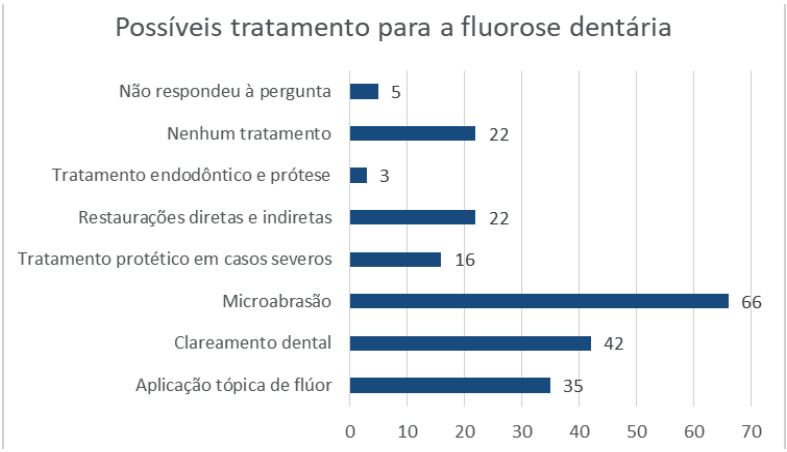


Gráfico 5 – Possíveis tratamentos da fluorose dentária segundo os entrevistados.

Fonte: Elaborado pelos autores (2022).

Da mesma forma, a hipoplasia de esmalte obteve como conduta de tratamento que 44,8% (60) julga ser restauração direta e indireta; 29,9% (40) microabrasão; 27,6% (37) escolheram aplicação tópica de flúor; 21,6% (29) tratamento protético em casos severos; 20,9% (28) clareamento dental; 15,7% (21) responderam que não é necessário nenhum tratamento e por conseguinte 8,2% (11) tratamento endodôntico e prótese.

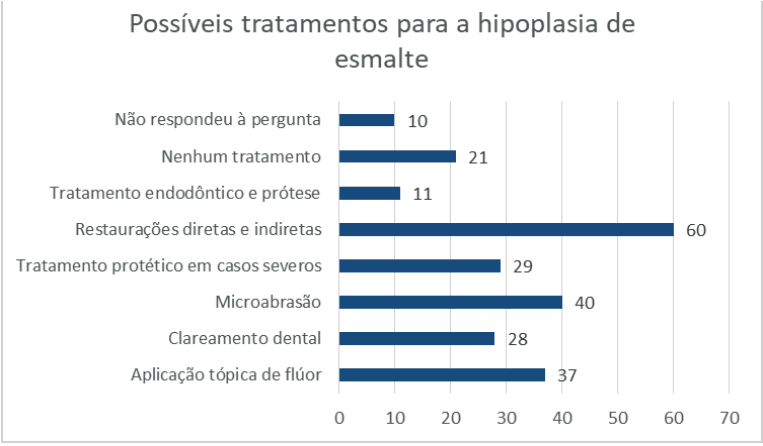


Gráfico 6 – Possíveis tratamentos da hipoplasia de esmalte segundo os entrevistados.

Fonte: Elaborado pelos autores (2022).

Sobre a relevância do presente estudo foi questionado se era de “muita relevância”, “média relevância” e “pouca relevância”. 88,8% (199) dos acadêmicos julgaram como muito relevante, 6,7% (9) como de média relevância, 1,5% como pouco relevante e 3,0% (4) não responderam à pergunta.

## DISCUSSÃO

O presente estudo torna-se relevante devido aos números e informações sobre o diagnóstico diferencial da Fluorose e Hipoplasia de Esmalte realizados pelos acadêmicos de odontologia da instituição. As imperfeições do esmalte durante seu desenvolvimento, mostram-se como falhas de estrutura, e acomete as dentições decíduas e permanentes, sendo elas a hipoplasia de esmalte e a fluorose dental. Essas alterações manifestam aspectos clínicos semelhantes, exigindo cautela em sua análise. É de grande valor o entendimento das alterações para que o diagnóstico seja preciso, e por conseguinte, o plano de tratamento seja elaborado com base na necessidade de cada paciente (Bevilacqua, Sacramento e Felício, 2010).

Segundo Rigo, Lodi e Garbin (2015), em casos de fluorose dentária leves e moderados o esmalte está pouco comprometido, dessa maneira existe uma maior dificuldade pelos estudantes em identificar essas lesões, pois apresentam linhas brancas que acompanham o desenvolvimento do dente e sem alterações exageradas da cor. Diante disso, observou-se no atual estudo, que 56,7% dos acadêmicos possuem “dificuldade moderada” para diferenciar a hipoplasia de esmalte da fluorose, enquanto que 20,9% possuem “pouca dificuldade”.

A alteração da fluorose se dá por diversos fatores etiológicos, sendo elas: exposição ao flúor, jejum, fatores genéticos, poluentes ambientais, doenças pré, peri e pós-natais da criança. Clinicamente a fluorose é identificada por áreas brancas, opacas e sem brilho, com aspecto branco-giz, podendo apresentar região amarelada ou marrom escura, também podendo acometer dentes homólogos (Rigo, 2010). Em paralelo a isso, as informações contidas pelo questionário, mostraram que 88,8% dos alunos já receberam alguma informação sobre fluorose e hipoplasia de esmalte durante a graduação, onde que 90,3% sabem diagnosticar a fluorose, entretanto, 40,3% se sentem “aptos” em diferenciar a fluorose da hipoplasia de esmalte, uma vez que suas características clínicas são semelhantes.

Diante disso, por mais que os acadêmicos tenham recebido informações sobre o diagnóstico da alteração, ainda menos da metade dos entrevistados não se sentem aptos para diferenciar a fluorose da hipoplasia de esmalte. Essa dificuldade clínica poderia ser explicada devido à ausência de pacientes com fluorose na clínica escola ou exposição a várias condições bucais em que resultou em uma menor preocupação para a alteração fisiológica do esmalte dentário.

A hipoplasia de esmalte tem como sua etiologia os fatores genéticos, poluentes ambientais, doenças pré, peri e pós-natais da criança, medicações e exposição ao flúor.

Clinicamente, são caracterizadas pela presença de pontos ou linhas branco-opacas, acastanhadas ou marrons com rugosidade na superfície do esmalte, com formato arredondado ou oval em superfícies lisas livres. Podendo também apresentar escavações, fossas profundas, sulcos horizontais e verticais, bem como áreas com ausência parcial ou total do esmalte, com exposição de dentina (Lima *et al.*, 2015). Diante disso, 78,4% dos estudantes já atenderam pacientes com hipoplasia de esmalte ou fluorose dentária, enquanto outros 53,8% conseguem diagnosticar a condição.

De acordo com o estudo, a respeito do diagnóstico de hipoplasia de esmalte, julga que 36,4% dos estudantes do 6º período "não" sabem diagnosticar a alteração, enquanto 78,6% dos acadêmicos do 10º período possuem capacidade de diagnosticar a lesão. Um dos fatos que explica esse resultado pode ser em razão desses pacientes não serem comumente encontrados em práticas clínicas, além disso, os acadêmicos dos últimos períodos tiveram oportunidade de atender maior quantidade de pacientes e por conseguinte maior probabilidade de realizarem o diagnóstico. Entretanto, como há alteração de cor nos dentes com hipoplasia de esmalte, este fato pode levar a diferentes diagnósticos (Oliveira *et al.*, 2012).

Assim, o diagnóstico de hipoplasia de esmalte pode ser difícil, podendo ser confundido com muitas outras alterações do esmalte, como hipomineralização, hipomaturação e hipocalcificação, onde o tratamento da hipoplasia de esmalte varia de acordo com a severidade da alteração, podendo ser indicado microabrasão, aplicação tópica flúor, clareamento dental e restaurações diretas e indiretas (Campos *et al.*, 2015).

O tratamento com restaurações diretas e indiretas para a hipoplasia de esmalte mostra-se como vantagens: o baixo tempo de tratamento, a facilidade de execução, estética e o baixo custo, pois, utilizando materiais odontológicos resinosos é possível restaurar a anatomia dentária e criar uma aparência natural aos dentes, restabelecendo características como a cor, translucidez, matiz, croma e valor (Oliveira *et al.*,2012). Sendo a restauração direta e indireta, a opção de tratamento de maior escolha, cerca de 44,8% dos discentes da presente pesquisa.

Após a realização da pesquisa, pôde-se observar que os discentes encontraram dificuldade de diferenciar as lesões (hipoplasia de esmalte e fluorose dentária) 63,6% dos acadêmicos do 6º período, possuem "dificuldade moderada", enquanto 42,9% dos acadêmicos do 10º período possuem "pouca dificuldade". Este fato pode retratar uma necessidade de maior conhecimento no diagnóstico dos defeitos estruturais que acometem o esmalte dentário e ainda, sentem falta de conhecimento suficiente para abordar corretamente o diagnóstico da lesão.

Por fim, segundo os entrevistados, observa-se que 88,8% classificam o estudo como "muito relevante", mostrando que os discentes concordam em avaliar o nível de

aprendizagem para contribuir com sua formação acadêmica, possibilitando que o paciente possua um plano de tratamento adequado com base no diagnóstico correto. Além disso, pode-se observar uma diferença de conhecimento significativo entre os períodos iniciais do curso de odontologia e os acadêmicos em período final, isso sugere que o conhecimento adquirido ao longo da graduação e o contato com mais casos clínicos, foi suficiente para desenvolver um maior nível de clareza em diagnosticar a fluorose dentária e hipoplasia de esmalte.

## CONSIDERAÇÕES FINAIS

Levando-se em consideração a complexa diferenciação frente às lesões que acometem os tecidos dentários para se chegar ao diagnóstico final, tendo em vista a semelhança das lesões de esmalte, verificou-se a extrema importância de um adequado conhecimento e entendimento dessas anomalias para que estudantes de odontologia estabeleçam um correto diagnóstico diferencial seguido da intervenção compatível a necessidade individual de cada paciente.

Diante disso, foi utilizada uma metodologia exploratória e quantitativa, realizada uma pesquisa de campo por meio de aplicação de questionários onde os acadêmicos foram avaliados acerca de seus conhecimentos e dificuldades em relação ao diagnóstico e tratamento da fluorose e hipoplasia de esmalte, além disso foi realizada uma comparação do nível de percepção dos acadêmicos dos períodos iniciais e finais com relação ao tema.

Tendo em vista os aspectos observados, embora as informações a respeito da fluorose e hipoplasia de esmalte façam parte da matriz curricular do curso de Odontologia e a maioria dos acadêmicos confirme este fato ao responderem o questionário, uma grande parcela dos acadêmicos dos períodos iniciais não encontram-se aptos ou apresentam uma moderada dificuldade em diferenciar tais condições. Entretanto, acadêmicos de períodos finais, relatam possuir pouca ou moderada dificuldade para diferenciar fluorose e hipoplasia de esmalte, mas se sentem aptos ao diagnóstico, o que sugere o conhecimento agregado ao longo da graduação desenvolvendo assim uma maior experiência clínica.

Com base na dificuldade da realização precisa do diagnóstico entre fluorose e hipoplasia sugere-se a necessidade de mais estudos acerca desse tema, para que o acadêmico que deseja buscar maior entendimento sobre o assunto consiga ter uma maior base de dados para ampliar o seu referencial teórico e avigorar o seu conhecimento sobre o assunto.

## REFERÊNCIAS


BEVILACQUA, F.M., SACRAMENTO, T., & FELÍCIO, C.M. Amelogênese Imperfeita, Hipoplasia de Esmalte e Fluorose Dental – Revisão da Literatura. **Revista Brasileira Multidisciplinar**, 13(2), 136-148, 2010. Disponível em: https://doi.org/10.25061/2527-2675/ReBraM/2010.v13i2.146. Acesso em 16 maio 2022.

CAMPOS, P.H.; DOS SANTOS, V.D.R.; GUARÉ, R.O.; DINIZ, M.B. Dente hipoplásico de Turner: relato de casos clínicos. **RFO**, Passo Fundo. 2015; 20(1):88-92. Disponível em: https://www.mastereditora.com.br/periodico/20230608_115846.pdf. Acesso em 01 maio 2024.

HOFFMANN, R.H.S.; SOUSA, M.L.R. de; CYPRIANO, S. Prevalência de defeitos de esmalte e sua relação com cárie dentária nas dentições decídua e permanente, Indaiatuba, São Paulo, Brasil. **Cadernos de Saúde Pública**, v. 23, p. 435-444, 2007.

LIMA, G.Q.T.; NUNES, M.A.C. FRAZÃO, M.C.A.; MOUCHREK, M.M.M.; DA CRUZ, M.C.F. Manchas brancas em esmalte dentário: cárie dentária, hipoplasia ou fluorose? Uma abordagem crítica. **Rev. Pesquisa em Saúde**, 16(2): 112-118, mai-ago, 2015.

OLIVEIRA, A.F.B.; ROSENBLAT, A. Defeitos do esmalte: o que o odontopediatra precisa saber. **Rev ABO Nac**, v.10, n.5, p.274-77, out/nov. 2012.

PASSOS, I.A.; COSTA, J.D.M.C.; MELO, J.M; FORTE, F.D.S; SAMPAIO, F.C. Defeitos do esmalte: etiologia, características clínicas e diagnóstico diferencial. **J. Health Sci. Inst.** 25(2): 187-192, abr.-jun. 2007.

RIGO, L.; CALDAS JÚNIOR, A.D.F.; SOUZA, E.A.D.; ABEGG, C., & LODI, L. Estudo sobre a fluorose dentária num município do sul do Brasil. **Ciência & Saúde Coletiva**, 15, 1439-1448, 2010.

RIGO, L.; LODI, L.; GARBIN, R.R. Diagnóstico diferencial de fluorose dentária por discentes de odontologia. **Einstein** (São Paulo) 13 (4). Oct-Dec 2015. Disponível em: https://doi.org/10.1590/S1679-45082015AO3472. Acesso em 16/05/2022.

SALAS, M.M.S.; CHISINI, L.A.; CASTANHEIRA, V.S.; CASTRO, I.S.; TEIXEIRA, L. S.; DEMARCO, F. F. Defeito de esmalte não fluoróticos em crianças: aspectos clínicos e epidemiológicos. **RFO**, Passo Fundo, v. 21, n. 2, p. 251-259, maio/ago., 2016.

SB Brasil 2010: Pesquisa Nacional de Saúde Bucal: resultados principais / Ministério da Saúde. Secretaria de Atenção à Saúde. Secretaria de Vigilância em Saúde. – Brasília: **Ministério da Saúde**, 2012.

# CAPÍTULO 3

# DIAGNÓSTICO PULPAR: UMA VISÃO CONTEMPORÂNEA E PESPECTIVA FUTURA

*Data de aceite: 01/07/2024*

**Hylara Oliveira Céu dos Santos**
Universidade Federal da Bahia
Salvador – Bahia
http://lattes.cnpq.br/2635186102498724

**Mariana Souza d'Afonseca**
Universidade Federal da Bahia
Salvador - Bahia
http://lattes.cnpq.br/2786606270853628

**Juliana Yuri Nagata**
Universidade Federal de Sergipe
Lagarto - SE
https://orcid.org/0000-0002-5509-5110

**Maria Tereza Pedrosa de Albuquerque**
Universidade Federal da Bahia
Salvador – Bahia
https://orcid.org/0000-0002-5056-8126

**RESUMO:** A obtenção do diagnóstico pulpar é essencial para iniciar o planejamento do tratamento endodôntico. Os testes de sensibilidade/vitalidade pulpar representam ferramentas disponíveis e bastante aplicadas para este fim, entretanto, as mesmas não possuem acurácia na detecção do estágio inflamatório do tecido pulpar. Diante dessas limitações, métodos mais assertivos que proporcionem um diagnóstico preciso e consequentemente um tratamento mais eficaz têm sido pesquisados. Este capitúlo revisou na literatura, comparou e refletiu sobre os estudos científicos que avaliaram a eficácia dos testes de sensibilidade e vitalidade pulpar, observando a precisão em determinar o diagnóstico da saúde da polpa dental em dentes traumatizados e cariados, bem como as perspectivas futuras de melhorias na precisão diagnóstica. Os artigos científicos foram pesquisados na plataforma PubMed, sendo incluídos apenas estudos clínicos na língua inglesa, publicados nos últimos 13 anos que abordaram os diferentes tipos de testes de sensibilidade e vitalidade pulpar. A partir desses critérios, dezenove artigos foram selecionados para serem estudados e comparados, a fim de possibilitar uma interpretação e associação de informações possibilitando a compreensão da confiabilidade diagnóstica dos diferentes testes pulpares disponíveis. Com essas informações, foi possível identificar as limitações dessas ferramentas diagnósticas, discutir as trajetórias atuais que têm sido propostas, apresentando aos profissionais maior segurança e clareza quanto à real condição pulpar previamente à decisão pelo planejamento terapêutico mais apropriado.

**PALAVRAS-CHAVE:** “pulp diagnosis”, “decayed teeth”, “traumatized teeth”, “sensitivity tests” and “vitality test”.

## PULP DIAGNOSIS: A CONTEMPORANY VIEW AND FUTURE PERSPECTIVE

**ABSTRACT:** The obtention of the pulp diagnosis is essential to initiate endodontic treatment planning. Pulp sensitivity/vitality tests are available and widely applied tools for this purpose, but they lack accuracy in detecting the inflammatory stage of the pulp tissue. Facing these limitations, the search for more precise methods to provide an accurate diagnosis and, consequently, a more effective treatment aiming for long-term success have been proposed. This chapter reviewed the literature, compared, and reflected on the scientific studies that evaluated the effectiveness of pulp sensitivity and vitality tests, observing their accuracy in determining the diagnosis of dental pulp status in traumatized and carious teeth, as well as the future prospects for improving diagnostic accuracy. The scientific articles were researched on the PubMed platform, including only clinical studies in English, published in the last 13 years, which addressed various types of pulp sensitivity and vitality tests. Based on these criteria, nineteen articles were selected to be studied and compared in order to enable an interpretation and association of information, allowing for an understanding of the diagnostic reliability of the different available pulp tests. With this information, it was possible to identify the limitations of these diagnostic tools, discuss the current paths that have been proposed, providing professionals with greater confidence and clarity regarding the actual pulp condition before deciding on the most appropriate therapeutic planning.
**KEYWORDS:** “pulp diagnosis”, “decayed teeth”, “traumatized teeth”, “sensitivity tests” and “vitality test”.

## INTRODUÇÃO

O diagnóstico endodôntico da condição pulpar encontra-se rotineiramente fundamentado nos resultados de testes de sensibilidade pulpar térmicos e elétricos. O primeiro uso do teste pulpar elétrico (EPT) remonta a 1859, entretanto, naquele momento o mesmo não foi associado à estimulação pulpar como recurso diagnóstico, mas como uma tentativa anestésica (Lobb 1859). Ao contrário do esperado, sua aplicação promovia estimulação dolorosa quando aplicado sobre a superfície do dente, sendo então interrompida sua indicação (Editorial Board of Journal 1859). Mais tarde, Magitot (1878) utilizou pela primeira vez o EPT para estimular o tecido pulpar, com intuito de avaliar a presença de dor em dentes cariados. Diante do potencial desse método, em 1981, Marshall passou a recomendar o teste elétrico no diagnóstico diferencial de dente vital e não vital (Reynolds 1966).

Além do teste elétrico, o parâmetro térmico como indicador da condição inflamatória pulpar parece ter sua origem associada às correlações entre a manifestação de dor pulpar diante da aplicação de estímulos quentes e frios e observações histológicas da presença de inflamação do tecido pulpar (Stephan et al., 1937). Os testes térmicos a frio ativam

o movimento hidrodinâmico do fluido dentro dos túbulos dentinários, causando excitação das fibras A-delta (Cohen & Hargreaves 2006 apud Jafarzadeh 2010). Apesar do amplo uso desses testes na clínica endodôntica, os mesmos não são capazes de fornecer informações diretas sobre o suprimento sanguíneo da polpa, e, consequentemente, a determinação da sua vitalidade. Diante dessas limitações, nos últimos 20 anos, testes de vitalidade pulpar como a Fluxometria Laser Doppler e a Oximetria de Pulso que identificam o fluxo sanguíneo têm sido investigados e parecem fornecer uma correlação um pouco mais precisa na determinação da vitalidade pulpar, mas ainda falham em demonstrar a real condição de saúde de cada segmento pulpar e a intensidade inflamatória (Alghaity et al., 2017).

Além da resposta aos testes pulpares, a determinação do diagnóstico correto irá associar as informações coletadas do relato do paciente, da análise da imagem radiográfica e de outros exames clínicos. A coleta e interpretação de todos esses dados levará a uma hipótese diagnóstica, o que nem sempre coincide com a condição patológica real do tecido pulpar (Ricucci et al., 2014). Um estudo investigou a correlação entre o diagnóstico clínico e a condição histopatológica de dentes que apresentavam inflamação pulpar reversível e irreversível (Ricucci et al., 2014). Observaram que o diagnóstico clínico em dentes com pulpites reversíveis correspondeu com o diagnostico histopatológico em 96,6% dos casos, enquanto nos casos de pulpites irreversíveis 84,4% dos dentes demonstraram correspondência entre o diagnóstico clínico e o histopatológico (Ricucci et al., 2014). Concluíram então, que existe maior imprecisão no diagnóstico clínico quando se trata de pulpites irreversíveis.

Diante da possibilidade de equívocos no diagnóstico pulpar, revisões sistemáticas recentes têm explorado a confiabilidade dos testes pulpares mais comumente empregados na Endodontia, demonstrando que o teste frio (CPT) exibe precisão moderada na determinação da condição pulpar, apresentando maior sensibilidade que o teste elétrico em dentes não vitais (Mainkar et al., 2018). O EPT revelou maior confiabilidade para avaliar dentes vitais, enquanto o teste pulpar com calor (HPT), foi descrito como menos preciso (Mainkar et al., 2018).

Quando se compara a precisão dos testes pulpares especificamente em dentes traumatizados, uma revisão sistemática relatou baixa precisão dos testes, devido a parestesia transitória que ocorre após o trauma, sugerindo que mais estudos com fluoxemtria Doppler a laser (LDF) e a oximetria de pulso (PO) sejam conduzidos para provar sua eficiência e potencial superioridade nos diagnósticos de dentes traumatizados (Lima et al., 2019). Mais recentemente, outra revisão sistemática concluiu que ainda existem limitações nas evidências científicas sobre a precisão dos testes de vitalidade e sensibilidade pulpar na decisão diagnóstica (Donmeyer et al., 2022). Dentre os testes comparados a Oximetria de pulso (PO) pareceu apresentar eficácia na avaliação de polpas vitais e não vitais, porém essa afirmação baseou-se apenas em dois estudos (Donmeyer et al., 2022).

Diante dessas incertezas quanto aos resultados científicos, e para trazer maior segurança diagnóstica aos clínicos na escolha do melhor tratamento, torna-se importante estudar as evidencias clínicas sobre os testes pulpares rotineiramente utilizados, apontando também novas alternativas com marcadores químicos que tem sido proposta mais recentemente.

## OBJETIVO

O objetivo deste capítulo foi realizar uma revisão da literatura científica abordando diversos métodos de diagnóstico pulpar, incluindo os testes de sensibilidade e vitalidade pulpar, com o propósito de realizar uma análise comparativa da eficácia desses métodos. O estudo concentrou-se em avaliar a precisão na determinação do estado de saúde da polpa dentária em casos de traumatismo e cárie dental.

## SELEÇÃO DOS ARTIGOS CIENTÍFICOS SOBRE DIAGNÓSTICO PULPAR

O levantamento de artigos científicos sobre diagnóstico pulpar foi realizado na base de dados PUBMED em abril de 2023, por meio da combinação das palavras-chave: “dental pulp diagnoses”, “pulp diagnoses”, “dental pulp diagnoses and decayed teeth”, “dental pulp diagnoses and traumatized teeth”, “sensitivity tests” and “vitality test”. A partir dessa pesquisa inicial, foram incluídos apenas estudos clínicos realizados em pacientes, publicados nos últimos 13 anos (2010 a 2023), no idioma inglês, que apresentassem uma comparação entre diferentes métodos de diagnóstico pulpar, em dentes cariados e/ou traumatizados. Foram excluídos os artigos publicados em período anterior a 2010, que não comparassem pelo menos dois testes pulpares, estudos em animais, redigidos em língua não inglesa e com temas não correspondentes ao objetivo do trabalho. Ao final da leitura dos títulos e resumos, dezessete artigos científicos foram selecionados e interpretados nessa revisão.

## ACURÁCIA, SENSIBILIDADE E ESPECIFICIDADE DOS TESTES PULPARES

Os artigos estudados nesse capítulo compararam os seguintes testes pulpares: testes de sensibilidades térmicos e elétricos, teste de cavidade, testes de vitalidade pulpar, entre eles a fluxometria laser doppler, fluxometria ultrassônica doppler e a oximetria de pulso. Com relação ao estímulo causador da alteração pulpar, quatro estudos investigaram a eficácia desses testes em dentes cariados Jafarzadeh et al., 2010, Jespersen et al., 2014, Mainkar et al., 2018 e Sui H et al., e 2021), um estudo avaliou dentes restaurados com cobertura total de cúspides (Hazard et al., 2021), um estudo discutiu a precisão dos testes em dentes que haviam sido submetidos a pulpotomia completa (Aravind et al., 2022), enquanto cinco artigos realizaram essa avaliação em dentes traumatizados (Levin et al., 2013, Alghaithy et al., 2016, Ahn SY et al., 2017, Lima et al., 2019 e Donmeyer et al.,

2022), de forma que em nenhum dos estudos houve separação e correlação das respostas pulpares determinadas pelo sexo dos pacientes. No geral, a faixa etária dos pacientes incluídos nas amostras dos estudos examinados variou de 6 a 88 anos. Além disso, a metodologia de três artigos reportou a realização de comparação entre as respostas aos testes por meio da repetição dos mesmos, com um artigo repetindo os testes após 2, 3 e 36 meses (Lima et al., 2019), e dois artigos após 2 semanas e 12 meses (Aravind et al., 2022 e Ahn et al., 2018).

A validação de um teste diagnóstico tem sido investigada pela sua Acurácia, Sensibilidade e Especificidade. Acurácia é o termo empregado para descrever o quão próximo um resultado está do valor real de referência, e em cinco artigos incluídos, essa variável foi quantificada por meio da porcentagem de todos os dentes que foram corretamente identificados, e pela proporção de resultados de testes de sensibilidade que concordaram com a visualização direta da câmara pulpar. A acurácia do teste frio apresentou valores que variaram de 85% a 95%, enquanto os testes pelo calor manifestaram números de 72% a 86%, o teste elétrico de 75,3% a 90%, o teste de fluxometria laser doppler de 97% a 100%, e por fim a oximetria de pulso de 97,5% a 100%.

A sensibilidade de um teste representa a medida da porcentagem de resultados positivos entre indivíduos que apresentam uma doença ou condição clínica específica, calculada pela razão entre o número de resultados positivos e o total de pacientes com a condição. Nesse quesito, sete estudos investigaram esse parâmetro demonstrando que o teste frio apresentou valores de sensibilidade que variaram de 83,5% a 91,6%, enquanto os testes pelo calor manifestaram números de 78%, o teste elétrico de 72,8% a 84%, o teste de fluxometria laser doppler de 98% a 100%, e a oximetria de pulso de 93% a 100%.

Por último, a especificidade de um teste determina a capacidade do teste em mostrar resultados negativos para indivíduos que não possuem a doença que está sendo investigada. sete quantificaram a especificidade do teste frio o qual apresentou valores que variaram de 84% a 89,6%, enquanto os testes pelo calor manifestaram números de 67%, o teste elétrico de 74% a 93%, o teste de fluxometria laser doppler de 95% a 100% e a oximetria de pulso de 95% a 100%. A partir desses parâmetros, os testes de vitalidade pulpar fluoxometria laser doppler e oximetria de pulso apresentaram estatisticamente valores mais elevados de acurácia, sensibilidade e especificidade, enquanto o teste pelo calor apresentou os menores valores.

## PERSPECTIVAS FUTURAS PARA O DIAGNÓSTICO PULPAR

Os testes de diagnóstico clínico em Endodontia investigados na sessão anterior, apesar de amplamente empregados na rotina dos profissionais, apresentam algumas limitações relacionadas a distinção do tipo da inflamação pulpar, ou seja, quanto à sua reversibilidade ou irreversibilidade, uma vez que os testes clínicos utilizados não conseguem fornecer informações suficientes acerca do real estado e extensão da lesão pulpar (Mente et al., 2016). Assim, para melhorar a precisão do conhecimento da real condição patológica pulpar e sua progressão, novos métodos de diagnóstico vêm sendo estudados, dentre eles a coleta de sangue pulpar e do fluido dentinário e da saliva dos pacientes para analisar a presença de determinados marcadores biológicos.

Com relação à coleta de sangue pulpar, dois artigos coletaram amostras de pacientes com lesões cariosas profundas, diagnosticados com pulpite irreversível ou reversível sintomáticos e assintomáticos. O primeiro estudo incluiu pacientes que utilizaram medicações anti-inflamatórias não esteróidais de ação prolongada (AINEs) anteriormente ao tratamento (Mente et al., 2016), enquanto o segundo excluiu os pacientes que tinha feito uso destes medicamentos (AINEs), com a justificativa de eliminar qualquer tipo de interferência no teste (Sharma et al., 2020). A coleta das amostras em ambos os estudos foi realizada sob isolamento absoluto, após a remoção total do tecido cariado presente nas unidades dentárias. No primeiro estudo, após remoção da cárie, foi realizada uma pulpotomia parcial, seguida pela coleta amostral de sangue utilizando tubos microcapilares heparinizados de 10 mL. Após a coleta, a cavidade foi desinfectada com clorexidina 0,12% seguida de selamento da polpa exposta com MTA (Mente et al., 2016). Já no segundo estudo, após remoção do tecido cariado, realizou-se o acesso da câmara pulpar com auxílio de uma broca esférica, seguida da remoção da polpa coronária. Com auxílio de uma micropipeta, 100 $\mu$L de sangue pulpar foram coletados. Após a coleta, foi realizada a hemostasia da cavidade e desinfecção com 5 mL da solução de NaOCL a 2,5%. Os orifícios dos canais radiculares foram selados com MTA, e a cavidade foi restaurada (Sharma et al., 2020). Os resultados do primeiro estudo relataram que os níveis de MMP-9 presentes no sangue de dentes com exposição pulpar podem ser utilizados como parâmetro para avaliação do grau da inflamação pulpar. Dessa forma, observaram que a quantidade de MMP-9 dos dentes clinicamente apresentado inflamação pulpar irreversível em pacientes que não fizeram o uso de AINEs foram superiores (1011ng/mL-3055ng/mL, mediana=1071ng/mL) quando comparados aos dentes diagnosticados com pulpite reversível (300ng/mL-1396ng/mL, mediana=938ng/mL) e assintomáticos com cárie profunda (267ng/mL-807ng/mL, mediana=386ng/mL). Além disso, notou-se uma diferença significativa nos níveis de MMP-9 entre o grupo de pacientes assintomáticos e o grupo de pacientes que estavam tomando anti-inflamatórios não esteroidais (389mg/mL-7991ng/mL, mediana=1051ng/mL). Adicionalmente, os níveis de inibidor tecidual da metalaprotainase-1 (TIMP-1)

demonstraram aumento tardio durante processos inflamatórios no tecido pulpar (Mente et al., 2016). No segundo estudo, notou-se uma quantidade significativamente superior de MMP-9 em todas as amostras com pulpite irreversível sintomática (193,3ng/mL) quando comparada a concentração do biomarcador em dentes com polpa normal (52ng/mL). Foi identificada uma diferença significativa na concentração de MMP-9 no sangue pulpar em relação ao sucesso (132,3ng/mL) ou falha (512,4ng/mL) da pulpotomia em dentes com pulpite irreversível sintomática. Desse modo, foi estabelecida uma associação entre a concentração de MMP-9 e o resultado da pulpotomia (Sharma et al., 2020). Ambos os estudos destacaram que o marcador MMP-9 apresenta-se como potencial biomarcador para ser utilizado na tomada diagnóstica de dentes com pulpites irreversíveis.

Com relação à coleta do fluido dentinário, um artigo coletou amostras de 64 pacientes, com idades entre 12 e 55 anos (Brizuela et al., 2020). Foram incluídos nesse estudo incisivos, pré-molares ou molares com polpa clinicamente normal, com pulpite reversível ou irreversível sintomática, sem exposição pulpar prévia e espaço periodontal normal ao exame radiográfico. O fluido dentinário foi coletado da camada de dentina cariada em dentes com pulpite irreversível e pulpite reversível. E em casos de dentes com polpa normal, a coleta foi extraída de uma camada de dentina 2 mm antes da comunicação pulpar. O fluido dentinário foi colhido utilizando uma membrana de difluoreto de polivinilideno (PVDF). A membrana de PVDF foi posicionada na cavidade e condicionada por 2 minutos, para posterior inserção em um tubo de micro centrífuga estéril de 1,5 mL. Para analisar as proteínas presentes nos fluidos dentinários coletados, foi utilizado o sistema de plataforma Luminex MAGPIX, por meio de ensaios multiplex com base em grânulos de poliestireno codificados por cores. Os resultados demonstraram a detecção dos seguintes biomarcadores: IL-1b, TNF- α, IL-4, IL1a, VEGF-α, FGF ácido, IL-8, TIMP-1, MMP-9 e IL-6. Os biomarcadores IL-1a, VEGF- α e FGF resultaram em valores mais elevados em amostras com pulpite irreversível, enquanto os marcadores VEGF-α e FGF também demonstraram estarem associados ao diagnóstico de pulpite reversível. Os resultados deste estudo indicam que a coleta do fluido dentinário apresenta um potencial significativo no diagnóstico pulpar, representando uma abordagem não invasiva e com capacidade de contribuir na distinção entre pulpite irreversível e pulpite reversível por meio da combinação de biomarcadores ácidos como: FGF, IL-1a, IL-6 e TIMP-1 (Brizuela et al., 2020).

Além do fluido gengival e do sangue pulpar, a saliva dos pacientes também foi recentemente investigada quanto ao potencial preditor da condição inflamatória da polpa, quando comparada ao fluido gengival crevicular (Abraham et al., 2023). Neste estudo foram obtidas amostras de 32 pacientes, selecionadas após uma análise de exames clínicos e radiográficos. O fluido gengival crevicular foi obtido de pacientes com pulpite irreversível sintomática utilizando a técnica capilar, o volume necessário do fluido crevicular gengival foi transferido imediatamente para um tubo Eppendorf, por meios de batidas suaves do tubo capilar de 10 $\mu$L no dente envolvido, dente contralateral e dente adjacente. Essas

amostras foram seladas e armazenas a 280°C para posteriormente serem analisadas pelo teste ELISA. A mesma técnica foi empregada na coleta de amostras em pacientes livres de cáries. Um mililitro da amostra salivar foi retirado com a ajuda de um microtubo. As amostras foram então avaliadas utilizando o método ELISA sanduiche, e os dados resultantes desses testes foram analisados pelo software estatístico IBM SPSS versão 20.0. Os resultados demonstraram que não houve diferença significante entre as idades dos grupos. Nas amostras de fluido gengival crevicular e salivar dos pacientes com pulpite irreversível sintomática, observou-se uma maior expressão do inflamassoma NRLP3 quando comparado ao grupo controle. Notou-se também uma correlação inversa entre NRLP3 na saliva e no fluido gengival crevicular, revelando que o NRLP3 é mais frequentemente expresso no fluido gengival crevicular e está associado a níveis mais baixos de NRLP3 na saliva. Os resultados desse estudo indicam que no fluido gengival crevicular de dentes com pulpites irreversíveis, o inflamassoma NRLP3 apresenta níveis elevados, o que nos leva a possibilidade de detecção do nível da inflamação pulpar através da criação de testes de diagnóstico com essa molécula (Abraham et al., 2023).

Antes da publicação dessas possibilidades moleculares recentes acima descritas, uma revisão sistemática de 2017 já havia destacado um aumento na expressão gênica e proteica de IL-8, TNF-α, MMP9 e RAGE em amostras de pulpites irreversíveis sintomáticas (Zanini et al. 2017). A IL-8 foi identificada como o principal regulador de resposta inflamatória aguda, sugerindo que sua concentração elevada poderia indicar um agravamento desta inflamação. A expressão elevada do TNF-α também foi descrita como um indicador de pulpites irreversíveis sintomáticas, inibindo o processo de reparo do tecido pulpar e desencadeando a apoptose (Zanini et al. 2017). O início da pulpite irreversível geralmente ocorre por meio da invasão de neutrófilos no tecido pulpar que está próximo a dentina infectada. Os neutrófilos têm a função de proteger a polpa dentária, mas sua presença pode resultar em danos irreparáveis aos tecidos. A presença elevada de IL-8 e MMP-9 indica uma quantidade também alta de neutrófilos no tecido, o que sugere que esses marcadores têm o potencial de serem mediadores inflamatórios significativos (Zanini et al. 2017).

Além dos testes que buscam encontrar mediadores inflamatórios, recentemente foram estudados os MicroRNAs, que consistem em pequenas moléculas de RNAs capazes de regular a expressão genética no sistema imunológico e na resposta inflamatória. Um estudo realizado por Munoz-Carrillo et al., em 2021, investigou a presença de certos MicroRNAs presentes no tecido pulpar e seus efeitos quando associados à inflamação. Demonstrou-se que em resposta à inflamação pulpar, os MicroRNAs miR-Let-7c, miR-30b, miR-152 e membros da família miR-181 apresentavam maior nível de expressão. Segundo esses mesmos autores, sempre que possível e quando bem indicada, a terapia para polpas vivas é preferível em casos de pulpites irreversíveis parciais, pois possibilita a conservação do tecido pulpar saudável. Portanto, a utilização de inibidores de MicroRNAs poderia ser considerada como uma opção terapêutica para manter a vitalidade das polpas dentárias (Munoz-Carrillo et al. 2021).

## CONSIDERAÇÕES FINAIS

O diagnóstico pulpar preciso é fundamental para que seja realizado o tratamento endodôntico adequado. Embora diversos testes de sensibilidade e vitalidade pulpar estejam disponíveis, o teste de sensibilidade ao frio ainda permanece como o mais comumente empregado nas práticas odontológicas, devido a sua rapidez, custo acessível e relativa confiabilidade diagnóstica. No entanto, é importante ressaltar que os testes de fluxometria a laser doppler e oximetria de pulso apresentaram resultados superiores em comparação com os demais métodos de avaliação.

Quando se analisam as perspectivas futuras, a coleta de sangue pulpar e de fluidos dentinários para a investigação de biomarcadores parecem os métodos com panorama mais promissor para aprimorar o diagnóstico pulpar. Apesar de ser um campo de pesquisa inicial, estes testes apresentaram resultados satisfatórios e significativos, uma vez que demonstraram a capacidade de discernir o grau de inflamação no tecido pulpar. Diante desses achados encorajadores, os estudos devem ser aprofundados para que, em um futuro próximo, esses testes venham a ser implementados no ambiente clínico, proporcionando a otimização das terapias para polpas vitais e ampliando as suas possibilidades de sucesso.

## REFERÊNCIAS


ABRAHAM, Dax; SINGH, Arundeep; GOYAL, Anjana. **Symptomatic Irreversible Pulpitis induces increased levels of human NLRP3 in gingival crevicular fluid compared to Saliva- a case control observational study.** Journal of Endodontics, ago. 2023;

AHN, So-Yeon; KIM, Dohyun; PARK, Sung-Ho. **Efficacy of Ultrasound Doppler Flowmetry in Assessing Pulp Vitality of Traumatized Teeth: A Propensity Score Matching Analysis.** Journal of Endodontics, v. 44, n. 3, p. 379-383, mar. 2018;

ALGHAITHY, R. A.; QUALTROUGH, A. J. E. **Pulp sensibility and vitality tests for diagnosing pulpal health in permanent teeth: a critical review.** International Endodontic Journal, v. 50, n. 2, p. 135-142, 11 fev. 2016;

ARAVIND, Archana *et al.* **Response to Pulp Sensibility Tests after Full Pulpotomy in Permanent Mandibular Teeth with Symptomatic Irreversible Pulpitis: A Retrospective Data Analysis.** Journal of Endodontics, v. 48, n. 1, p. 80-86, jan. 2022;

BRIZUELA, C. *et al.* **Inflammatory biomarkers in dentinal fluid as an approach to molecular diagnostics in pulpitis.** International Endodontic Journal, v. 53, n. 9, p. 1181-1191, 21 jul. 2020;

DONNERMEYER, David *et al.* **Effectiveness of diagnosing pulpitis: A systematic review.** International Endodontic Journal, 10 maio 2022;

HAZARD, M. L. *et al.* **Accuracy of cold sensibility testing on teeth with full coverage restorations: a clinical study.** International Endodontic Journal, v. 54, n. 7, p. 1008-1015, 25 fev. 2021;

JAFARZADEH, H.; ABBOTT, P. V. **Review of pulp sensibility tests. Part I: general information and thermal tests.** International Endodontic Journal, v. 43, n. 9, p. 738-762, 1 jul. 2010;

JAFARZADEH, H.; ABBOTT, P. V. **Review of pulp sensibility tests. Part II: eletric pulp tests and test cavities.** International Endodontic Journal, v. 43, n. 11, p. 945-958, 18 ago. 2010;

JESPERSEN, James J. *et al.* **Evaluation of Dental Pulp Sensibility Tests in a Clinical Setting.** Journal of Endodontics, v. 40, n. 3, p. 351-354, mar. 2014. 11. SUI, Huachao *et al.* **Relationship between the difference in electric pulp test values and the diagnostic type of pulpitis.** BMC Oral Health, v. 21, n. 1, 10 jul. 2021;

LEVIN, Linda Gibson. **Pulp and Periradicular Testing.** Journal of Endodontics, v. 39, n. 3, p. S13—S19, mar. 2013;

LIMA, Thiago Farias Rocha *et al.* Vitality **Tests for Pulp Diagnosis of Traumatized Teeth: A Systematic Review.** Journal of Endodontics, v. 45, n. 5, p. 490-499, maio 2019;

MAINKAR, Anshul; KIM, Sahng G. **Diagnostic Accuracy of 5 Dental Pulp Tests: A Systematic Review and Meta-analysis.** Journal of Endodontics, v. 44, n. 5, p. 694-702, maio 2018;

MENTE, Johannes *et al.* **A Prospective Clinical Pilot Study on the Level of Matrix Metalloproteinase-9 in Dental Pulpal Blood as a Marker for the State of Inflammation in the Pulp Tissue.** Journal of Endodontics, v. 42, n. 2, p. 190197, fev. 2016;

MUÑOZ-CARRILLO, José Luis *et al.* **The Role of microRNAs in Pulp Inflammation.** Cells, v. 10, n. 8, p. 2142, 20 ago. 2021;

RICUCCI, Domenico; LOGHIN, Simona; SIQUEIRA, José F. **Correlation between Clinical and Histologic Pulp Diagnoses.** Journal of Endodontics, v. 40, n. 12, p. 1932-1939, dez. 2014;

SHARMA, R. *et al.* **Association between concentration of active MMP 9 in pulpal blood and pulpotomy outcome in permanent mature teeth with irreversible pulpitis – a preliminary study.** International Endodontic Journal, v. 54, n. 4, p. 479-489, 13 dez. 2020;

ZANINI, Marjorie; MEYER, Elisabeth; SIMON, Stéphane. **Pulp Inflammation Diagnosis from Clinical to Inflammatory Mediators: A Systematic Review.** Journal of Endodontics, v. 43, n. 7, p. 1033-1051, jul. 2017.

# CAPÍTULO 4

# GENGIVECTOMIA E GENGIVOPLASTIA COMO ALTERNATIVAS PARA O TRATAMENTO DO SORRISO GENGIVAL: UMA REVISÃO DA LITERATURA

*Data de aceite: 01/07/2024*

**Gabriella de Mesquita Silva Veloso**
Uninassau - Redenção
Teresina- PI

**Luana de Sousa Franco**
Uninassau - Redenção
Teresina-PI
http://lattes.cnpq.br/6101927185334754

**Michelle Diana Leal Pinheiro Matos**
Uninassau - Redenção
Teresina-PI

**Dalila Mikaelly Ribeiro Luz**
Cirurgiã Dentista - Uninassau - Redenção
Teresina-PI

**Sophia Clementino Coutinho**
Cirurgiã-Dentista - Centro Universitário Unifacisa
Campina Grande - Paraíba
http://lattes.cnpq.br/5216759780157933

**Francisca Vitória Ferreira Andrade**
Cirurgiã-dentista pela Christus Faculdade do Piauí
Pós-graduanda em Periodontia e Implantodontia
Pedro II - Piauí
http://lattes.cnpq.br/3066428383337907

**Gisele Pacheco Silva**
Uninassau - Redenção
Teresina – PI

**Ramônny Maria Dutra Lima**
Centro Universitário UNINOVAFAPI
Teresina – PI

**Lara Maria Carvalho Lima**
Uninassau - Jóquei
Teresina- PI

**Emanuel de Sousa Mendes**
Uninassau - Redenção
Teresina- PI

**João Paulo Pimentel Monteiro**
Uninassau - Redenção
Teresina- PI

**Maria Alice Pereira de Sousa**
Uninassau - Redenção
Teresina- PI

**Amanda Gomes de Sousa**
Uninassau - Redenção Teresina- Piauí
Teresina - Piauí
http://lattes.cnpq.br/0009-0005-8632-3402

**Sue Ellem Rodrigues Carneiro**
Graduanda - UNIRB
Teresina Piauí
https://lattes.cnpq.br/1436405910985870

**Pedro Tiago Santos Ribeiro**
Uninassau - Redenção
Teresina- PI
http://lattes.cnpq.br/1953252561581034

**Bianca Louise Pinheiro de Carvalho**
Centro Universitário UNINOVAFAPI
Teresina/Piauí
https://lattes.cnpq.br/6147280683417438

**Camille Melo e Silva**
Uninassau - Redenção
Teresina- PI

**Marcelo Vinicius Ribeiro Noleto**
Centro Universitário UNINOVAFAPI
Teresina-PI
https://lattes.cnpq.br/4025724678310274

**Thallissa Emilly Nero da Silva**
Uninassau - Redenção
Teresina- PI

**Angela Luzia Moraes Silva de Moura**
Centro Universitário UNINOVAFAPI
Teresina-PI
https://lattes.cnpq.br/2661674622318493

**Ana Caroline Chagas Silva Feitosa**
Uninassau - Redenção
Teresina-PI
http://lattes.cnpq.br/0990038709754409

**Shamira Alves Bezerra**
Uninassau - Redenção
Teresina-PI

**Ana Tereza Macedo de Sousa**
Uninassau - Redenção
Teresina-PI

**Renan de Almeida Leal**
Uninassau - Redenção
Teresina-PI

**Thassio Guedes de Sousa**
Uninassau - Redenção
Teresina-PI

**Anacleto Pessoa Neto**
Uninassau - Redenção
Teresina-PI

**Marina Geysa da Silva Araújo**
Uninassau - Redenção
Teresina-PI
https://lattes.cnpq.br/9955611471518358

**Emanuelle Farias Monteiro Barros**
Uninassau - Redenção
Teresina- PI

**Emily Luane Fernandes da Silva**
Uninassau - Redenção
Teresina- PI

**Tamires Araújo de Sousa**
Uninassau - Redenção
Teresina- PI

**Alessandra Stefhany Aquino Silva**
Uninassau - Redenção
Teresina- PI

**RESUMO:** O sorriso gengival (SG) é definido como a exposição excessiva das gengivas ao sorrir ou falar. As causas mais comuns são: verticalidade excessiva da maxila, encurtamento do lábio superior, hiperatividade do músculo elevador do lábio superior e erupção passiva alterada. O objetivo do trabalho foi descrever as técnicas de gengivectomia e gengivoplastia para correção do sorriso gengival. Trata-se de uma revisão de literatura do tipo integrativa baseada em artigos científicos de revistas nacionais e internacionais. As bases de dados utilizadas foram: PubMed, Cientifica Electronic Library Online (Scielo) e Biblioteca Virtual em Saúde (BVS) e Lilacs. Foram coletados publicações entre os anos de 2018 a 2023, nos idiomas inglês e português. A pesquisa mostrou que o sorriso gengival é um dos fatores que pode comprometer a estética e a harmonia de um sorriso e as técnicas mais apresentáveis hoje para a correção do sorriso gengival são a gengivectomia, gengivoplastia. É um procedimento cirúrgico simples, com aplicação de anestesia local e com duração média de trinta minutos, onde o profissional utiliza o laser ou o bisturi para afastar e retirar o excesso de gengiva e que devolve a harmonia do sorriso ao paciente sem envolver as demais estruturas.
**PALAVRAS-CHAVE:** Gengivoplastia. Gengivectomia. Sorriso Gengival.

**ABSTRACT:** Gummy smile (GS) is defined as excessive exposure of the gums when smiling or speaking. The most common causes are: excessive verticality of the maxilla, shortening of the upper lip, hyperactivity of the levator labii superioris muscle and altered passive eruption. Therefore, the etiology of gummy smile must be diagnosed to determine the correct treatment. The objective of the work is to describe the Gingivectomy and Gingivoplasty techniques for correcting a gummy smile. This is an integrative literature review based on scientific articles from national and international journals. The databases used were: PubMed, Cientifica Electronic Library Online (Scielo) and Biblioteca Virtual em Saúde (VHL) and Lilacs. Publications were collected between the years 2018 and 2023, in English and Portuguese. Research has shown that a gummy smile is one of the factors that can compromise the aesthetics and harmony of a smile and the most presentable techniques today for correcting a gummy smile are gingivectomy and gingivoplasty. It is a simple surgical procedure, with the

application of local anesthesia and lasting an average of thirty minutes, where the professional uses a laser or scalpel to remove and remove excess gum and restores the harmony of the patient's smile without involving the other structures.
**KEYWORDS:** Gingivoplasty. Gingivectonia. Gummy smile.

## INTRODUÇÃO

A maneira como sorrimos são notadas expressões faciais diversas, e o tecido gengival é importante nesta avaliação (Cristóvam, *et al*., 2019). Algumas situações que podem interferir esteticamente no sorriso são fatores como erupção dentária passiva alterada, coroa clínica dental diminuída, crescimento exagerado da maxila no sentido vertical e diminuição da espessura do lábio superior (Espindola*, et al*, 2021; Gama, 2020; Paulo, Oliveira, Freitas, 2018).

O sorriso demonstra uma das formas de comunicação, através dele, o indivíduo também pode se socializar. Um sorriso com dentes alinhados é notado pela beleza e bem estar na sociedade contemporânea, ele pode expressar a sensação de alegria, sucesso, afeição, sensualidade, cortesia e demonstrar confiança e bondade (Espindola et al., 2021; Francisco, 2021; Turcato, Perurfo, 2019; Gama, 2020; Cristóvam *et al*,. 2019).

O sorriso gengival é descrito como o excesso de gengiva superior que é notado na hora do sorriso, não é considerada como doença, mas é responsável por causar desconforto estético e por vezes diminuir a auto estima do individuo impedindo-o de sorrir melhor e mais confiante (Turcato, Perurfo, 2019; Espindola, *et al*., 2021; Gama, 2020).

Atualmente, as questões estéticas tornaram-se preocupação em pacientes nas clínicas odontológicas. O sorriso gengival (SG) é entendido como a exposição em excesso da gengiva ao sorrir ou falar. Possui maior prevalência em mulheres e em indivíduos entre 20 a 30 anos. A prevalência na população é de aproximadamente 10%. Essa alteração tem diversas etiologias podendo estar isoladas ou não (Mostafa, 2018; Bouguezzi *et al*., 2020; Silva *et al*., 2021).

A simetria do sorriso tem a ver com os lábios, os dentes e a gengiva, se estes não estiverem alinhados para contornar a harmonia do sorriso, o paciente pode apresentar-se desconfortável (Silva *et al.,*2021). Assim, quando o paciente é diagnosticado com excesso gengival, este, pode optar por realizar a Gengivoplastia ou Gengivectomia (Câmara, 2020), que propõe devolver aos tecidos gengivais suas caraterísticas funcionais e normais (Gama, 2020).

A Gengivoplastia é um procedimento cirúrgico que remodela as gengivas, restaurando a sua forma anatômica e contornos fisiológicos. A Gengivectomia caracteriza-se pela remoção da altura gengival para restabelecer a fisiologia do tecido supra alveolar e pode ser realizada com ou sem osteotomia, isso permite respeitar a saúde periodonto (Cristóvam *et al*., 2019).

As causas mais comuns do sorriso gengival são: fatores externos (placas bacterianas e medicamentos), esqueléticos (crescimento vertical excessivo do osso ao nível do maxilar superior), alveolares (extrusão alveolar anterior), gengival (erupção passiva alterada), musculares (hipertrofia do lábio superior, lábio curto) verticalidade excessiva da maxila, encurtamento do lábio superior, hiperatividade do elevador do lábio superior e erupção passiva alterada. Portanto, o correto diagnóstico do sorriso gengival deve ser realizado para determinar o tratamento correto (Mele *et al*., 2018; Turcato, Perurfo, 2019; Gama, 2020).

Atualmente existem diversas opções para tratar o sorriso gengival. Uma história clínica detalhada é importante para o diagnóstico adequado e subsequente manejo clínico. As formas mais comuns de tratamento/correção do sorriso gengival são a Gengivectomia e a Gengivoplastia, que podem ser aplicadas isoladamente ou em conjunto. Além disso, a cirurgia ortognática também é enfatizada para casos mais complexos que requerem procedimentos invasivos com alta morbidade (Mostafa, 2018). Logo, este estudo objetivou descrever as técnicas de Gengivectomia e Gengivoplastia para correção do sorriso gengival.

## MATERIAL E MÉTODOS

Trata-se de uma revisão de literatura do tipo integrativa baseada em artigos científicos de revistas nacionais e internacionais, com o intuito de coletar elementos sobre o tema previamente selecionado.

Os estudos incluídos foram: ensaios clínicos randomizados, estudo de caso clínico, e revisões de literatura. Critérios de exclusão foram: dissertações, teses, e artigos duplicados. As bases de dados utilizadas foram: PubMed, Cientifica Electronic Library Online (Scielo) e Biblioteca Virtual em Saúde (BVS) e Lilacs. Foram coletados publicações entre os anos de 2018 a 2023, nos idiomas inglês e português, utilizando os Descritores em ciência e saúde (DeCS): Gengivoplastia, Gengivectomia e Sorriso Gengival.

Ao selecionar os artigos conforme critérios de inclusão e exclusão foi possível elaborar o fluxograma abaixo:

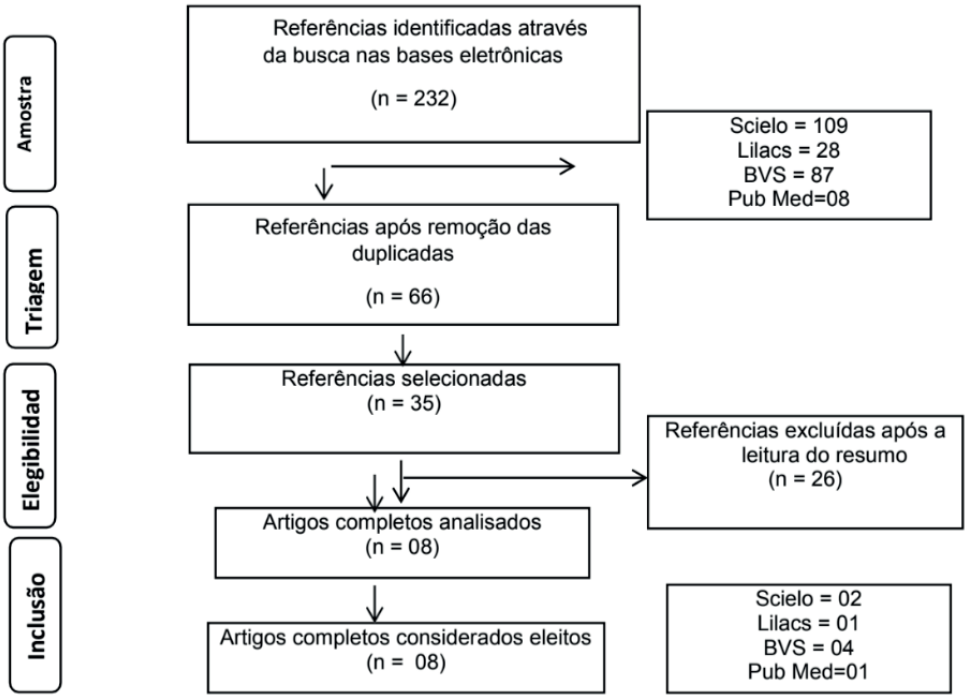


Fluxograma 1 – Fluxo de seleção dos artigos da revisão descritiva

Fonte: Elaborado pelos autores

Após utilização dos descritores nas bases de dados selecionadas obteve-se um total de 232 referências, o que demonstra uma quantidade variada de material publicado. A maioria dos estudos foram excluídos após a leitura dos títulos e dos resumos (66) por não cumprir aos critérios proposto pela atual revisão, estando eletivos 35 trabalhos para análise na íntegra. Após a avaliação e leitura dos artigos completos, 08 trabalhos foram selecionados para a construção dos resultados e discussão.

## RESULTADOS

| Autor e ano | Título | Tipo de Estudo | Objetivo | Conclusão |
|---|---|---|---|---|
| 1- Bouguezzi *et al.*, 2020 | Técnica de retalho mucoso posicionado coronalmente para tratamento da exposição gengival excessiva | Revisão de literatura | Definir segundo a literatura as técnicas de retalho posicionado coronalmente associado ou não ao tecido conjuntivo subepitelial para recobrimento radicular. | Embora os resultados estáveis a curto prazo da cirurgia de reposicionamento labial pareçam satisfatórios no pós-operatório, sua utilidade como opção de tratamento a longo prazo permanece questionável. Mais estudos com amostra maior e acompanhamento em longo prazo são necessários para estabelecer o nível de evidência científica desse procedimento. |
| 2- Cristovam *et al.*, 2019 | Correção de contorno gengival pelas técnicas de Gengivectomia convencional e minimamente invasiva | Caso Clínico | Relatar um caso clínico de correção do sorriso por meio de cirurgia plástica periodontal. | A utilização de mais de uma técnica de cirurgia plástica periodontal é satisfatória para um resultado final |
| 3- Espindola *et al.*, 2021 | Etiologia e diagnóstico do sorriso gengival | Revisão de Literatura | Explorar o conceito, etiologia, classificação e diagnóstico do sorriso gengival, através de uma revisão de literatura. | Foi enfatizado que um diagnóstico correto é essencial para traçar um plano de tratamento individualizado, com resultados satisfatórios a longo prazo e que atendam a expectativas estéticas e funcionais do paciente, sendo assim o cirurgião-dentista deve estar apto a identificar as causas do sorriso gengival e definir o fator etiológico predominante em cada caso |
| 4- Francisco, 2021 | Correção do sorriso gengival: uma abordagem flapless: relato de caso | Relato de Caso | Relatar um caso clínico de tratamento de aumento de coroa clínica através da técnica “Flapless”. | As evidências clínicas e cientificas mostram que a cirurgia de aumento de coroa clínica com a técnica flapless, mostram resultados satisfatórios em menos tempo, melhor pós-operatório e previsibilidade. |
| 5- Gama, 2020 | Técnicas aplicadas na correção do sorriso gengival | Revisão de literatura | Explorar na literatura indexada as técnicas da correção do sorriso gengival e trazer as suas especialidades. | Foi observado que devido à grande quantidade de técnicas corretivas do sorriso gengival, deve-se está ciente de suas características visando escolha correta para um tratamento satisfatório. |

| | | | | |
|---|---|---|---|---|
| 6- Rocha *et al.*, 2019 | Harmonização do sorriso através da cirurgia plástica periodontal: um relato de caso | Estudo de Caso | Descrever a harmonização do sorriso, através da cirurgia plástica gengival em uma condição descrita como sorriso gengival. | A realização da cirurgia plástica periodontal permitiu um resultado estético satisfatório com diminuição do sorriso gengival da paciente. |
| 7- Silva *et al.*, 2021 | Avaliação de diferentes técnicas para correção do sorriso gengival: Revisão de literatura | Revisão de Literatura | Realizar uma revisão da literatura sobre a correção do sorriso gengival, discutir o papel dos aspectos periodontais relacionados neste processo, bem como definir qual técnica é considerada, de primeira escolha na correção do sorriso gengiva | A técnica cirúrgica com osteotomia, associada ao uso de toxina botulínica, apresentou melhores resultados, pois apresenta maior conforto ao paciente durante e após o procedimento, tem baixo índice de recidiva e apresenta excelente prognóstico para o paciente |
| 8- Turcato e Perurfo, 2019 | Correção Do Sorriso Gengival Por Intermédio De Cirurgia Plástica Periodontal: Gengivoplastia e gengivectomia | Estudo de Caso | Discorrer sobre técnicas de cirurgia plástica periodontal, abrangendo aspectos como, etiologia, diagnóstico e tratamento do sorriso gengival. | A gengivectomia e gengivoplastia são técnicas cirúrgicas minimamente invasivas para correções do sorriso gengival, de fácil execução, apresentando resultados imediatos e previsíveis, mas que dependem do conhecimento teórico e prático do profissional para que se alcance um resultado estético e funcional. |

Tabela 01. Principais resultados dos estudos inclusos na revisão

## DISCUSSÃO

O sorriso gengival é um dos fatores que pode comprometer a estética e a harmonia de um sorriso e que pode levar o paciente a desenvolver bloqueios na hora de se apresentar às pessoas ou mesmo na hora de uma socialização. As técnicas mais apresentáveis hoje para a correção do sorriso gengival são a Gengivectomia, Gengivoplastia que podem ser realizadas individualmente ou combinadas de outras duas técnicas.

Nos estudos aqui descritos por Bouguezzi *et al.,* (2020); Cristóvam *et al*., (2019); Rocha *et al.,* (2019), foi observadas algumas variáveis relacionadas ao tipo de técnica cirúrgica utilizada nos pacientes que apresentaram o crescimento gengival.

Por outro lado, Gama, (2020); afirmou que, relacionado à altura facial, o nível da margem gengival, a altura do lábio superior e a altura dos incisivos centrais estejam nos limites aceitáveis, mas se o paciente apresenta exposição gengival além do esperado, provavelmente possa ser a presença de lábio hiperativo.

Segundo Cristóvam *et al*., (2019); Gama, (2020); Francisco, (2021), a indicação da cirurgia periodontal é uma opção favorável por apresentar uma variedade de técnicas que permitem ao tecido periodontal funcionar bem e melhorar a estética. A Gengivoplastia é a aplicação de uma cirurgia remodeladora da gengiva visando o restabelecimento anatômico e o contorno fisiológico (Câmara, 2020; Silva *et al*, 2021; Turcato, Perurfo, 2019). Alguns cuidados são necessários no pós operatório, pois apesar de ser simples, não pode esquece que é um procedimento invasivo.

A pesquisa de Rocha *et al*., (2019); Espindola, (2021); Francisco, (2021), mostrou que a prescrição de medicamentos analgésico e anti-inflamatório em muitos casos são necessários, e também antissépticos bucais. A Gengivoplastia retira o excedente gengival eliminando o que é considerado como deformidades, possibilitando ao paciente um contorno gengival com a maior aparecimento da coroa clínica do elemento dentário exposto.

Segundo os autores (Câmara *et al*., (2020); Rocha et al., (2019) A Gengivectomia é um procedimento clínico comumente utilizado, cujo principal objetivo é reduzir a exposição gengival, removendo uma faixa do tecido gengival e aumentando a coroa clínica. Foi descrito em suas pesquisas que um bom plano cirúrgico é essencial para prevenir complicações cirúrgicas

Bourguezzi *et al*., (2020); Gama, (2020) mostraram também que existem as contra indicações, que por sua vez, incluem inflamação gengival, controle deficiente da higiene bucal, defeitos intraósseos, risco aumentado de afetar a estética dos dentes anteriores e reduzida faixa de gengiva inserida. As bolsas devem ter profundidade semelhante para serem esteticamente agradáveis, e o tecido periodontal deve ser saudável.

Os autores consideram que o músculo elevador do lábio superior e da asa do nariz são os principais responsáveis pelo sorriso gengival, no entanto, todos os músculos funcionalmente envolvidos na elevação do lábio superior têm um papel na exposição gengival e dentária durante o sorriso.

Embora todos tenham apontados resultados plausíveis relacionadas as técnicas convencionais (utilização com ou sem a Osteotomia associada a toxina botulínica), não achou-se diferença significativa quando se compara com a técnica tradicional isolada. As pesquisas analisaram a utilização de cirurgia convencional sem osteotomia relacionadas ao uso de toxina botulínica tipo A (Silva, *et al,* 2021; Rocha et al, 2019), foi possível encontrar resultados positivos.

## CONSIDERAÇÕES FINAIS

A gengivoplastia e a gengivectomia são procedimentos cirúrgicos recomendadas pelo profissional da odontologia para a correção do sorriso gengival. A gengivectomia trabalha a remoção excessiva do tecido sobre os dentes e a gengivoplastia trabalha a remodelação dessa gengiva.

É um procedimento cirúrgico simples, com aplicação de anestesia local e com duração média de trinta minutos, onde o profissional utiliza o laser ou o bisturi para afastar e retirar o excesso de gengiva e que devolve a harmonia do sorriso ao paciente sem envolver as demais estruturas.

É importante também frisar que o profissional deve conhecer tanto a etiologia e diagnóstico, quanto preponderantemente as possíveis técnicas de correção do sorriso, visando a elaboração de um correto plano de tratamento, e a satisfação do paciente. Para melhores resultados no pós-operatório, o paciente deve seguir as orientações do cirurgião dentista.

## REFERÊNCIAS

BOUGUEZZI, A; BOUDOUR, O.H; SIOUD, S; HENTATI, H; SELMI, J. Mucosal coronally positioned flap technique for management of excessive gingival display. Pan African Medical Journal, v. 36, n. 1, 2020.

CÂMARA, C.A. Analysis of smile aesthetics using the smile curves digital template. Dental Press Journal of Orthodontics, v. 25, p. 80-88, 2020.

CRISTÓVAM, A.V.S; MEDEIROS, J.D.S; CRUZ, J.H.A; BRITO, R.M.L.V; FIGUEIREDO, K.A; RODRIGUES, R.Q.F; SOUSA, J.N.L. Correção de contorno gengival pelas técnicas de gengivectomia convencional e minimamente invasiva. Archives of Health Investigation, v. 8, n. 10, 2019.

ESPINDOLA, L C P; FAGUNDES, D S; LIMA, V H S; MOREIRA, T R M R. Etiologia e diagnóstico do sorriso gengival – Revisão de literatura. Research, Society and Development, v. 10, n. 17, e223101724798, 2021.

FRANCISCO J R, Correção do Sorriso Gengival: Uma abordagem Flapless relato de caso. Monografia apresentada ao curso de especialização Latu Sensu da Faculdade Sete Lagoas – FACSETE. Sete Lagoas 2021.

GAMA, K.D.B.A. Técnicas aplicadas na correção do sorriso. Trabalho de Conclusão de Curso (Graduação em Odontologia) - Faculdade Maria Milza 2020.

MELE, M; FELICE, P; SHARMA, P; MAZZOTI, C; BELLONE, P; ZUCCHELLI, G. Esthetic treatment of altered passive eruption. Periodontology 2000, v. 77, n. 1, p. 65-83, 2018.

MOSTAFA, D. A successful management of sever gummy smile using gingivectomy and botulinum toxin injection: A case report. International journal of surgery case reports, v. 42, p. 169-174, 2018.

PAULO, E.V; DE OLIVEIRA, R.C.G; DE FREITAS, K.M.S. Correção do sorriso gengival com toxina botulínica e outros procedimentos. Uningá Journal, v. 55, n. S3, p. 1-11, 2018.

ROCHA, E.F; HEMMER, B; DA ROCHA, V.C.F. Harmonização do sorriso através da cirurgia plástica periodontal: um relato de caso. Revista Eletrônica Acervo Saúde, n. 26, p. e780-e780, 2019.

ROCHA, L.L.A; RODRIGUES, M.F.B; BARBOSA, I.M.G; ACIOLY, R.F; CARVALHO, D.C; CARVALHO, R.A.B, ROCHA, C.C.L; ROCHA, R.C.L. Gengivoplastia sem elevação de retalho mucoperiosteal (flapless) assistida por piezocirurgia: relato de caso. Arch Health Invest, v. 9, n. 3, p. 253-56, 2019.

SILVA, H.F.V; LEITE, R.B; DE OLIVEIRA, M.S.G; LEITE, J.V.C; FELISMINO, C.M.O; CRUZ, M.E.A; DOS SANTOS, A; GUSMÃO, G.P; LIMA, L.N.C. Avaliação de diferentes técnicas para correção do sorriso gengival: Revisão da literatura. Research, Society and Development, v. 10, n. 5, p. e54510515092-e54510515092, 2021.

TURCATO, E; PERUFFO, V.G. Correção do sorriso gengival por intermédio de cirurgia plástica periodontal: gengivoplastia e gengivectomia. Revista Periodontia 2019.

# CAPÍTULO 5

# O CONDICIONAMENTO DA DENTINA COM SOLUÇÕES IRRIGADORAS INFLUENCIA NA LIBERAÇÃO DE FATORES DE CRESCIMENTO?

*Data de submissão: 24/04/2024* *Data de aceite: 01/07/2024*

**Sabrina Nascimento Ribeiro**
Universidade Federal de Sergipe
Lagarto-SE
http://lattes.cnpq.br/0071023466966794

**Maria Tereza Pedrosa de Albuquerque**
Universidade Federal da Bahia
Salvador-BA
https://orcid.org/0000-0002-5056-8126

**Mariana Emi Nagata**
Universidade Estadual de Londrina
Londrina-PR
http://lattes.cnpq.br/6436191171302789

**Juliana Yuri Nagata**
Universidade Federal de Sergipe
Lagarto-SE
https://orcid.org/0000-0002-5509-5110

**RESUMO:** O objetivo deste capítulo é revisar a influência do condicionamento da dentina com diferentes tipos de soluções irrigadoras na liberação de fatores de crescimento. Soluções irrigadoras rotineiramente empregadas na Endodontia quando em contato com a dentina podem condicioná-la e promover a liberação de fatores de crescimento presentes em sua composição. Esses diversos fatores fossilizados na dentina podem favorecer processos de regeneração e reparo tecidual principalmente em tratamentos regeneradores e terapias pulpares vitais. As principais soluções irrigadoras descritas na literatura e com potencial de ação na liberação de fatores de crescimento da dentina foram o EDTA 10% ou 17%, Ácido cítrico 10%, Ácido fosfórico 10% ou 37%, NaOCl 1,5%, Ácido Fítico 1% (IP6) e Ácido Etidrônico 9% (HEDP), e associações como NaOCl 1,5% + EDTA O principal fator de crescimento que tem sido quantificado nas pesquisas é o TGF-b1. Dentre essas soluções, a maioria dos estudos têm demonstrado que o EDTA (10% ou 17%) permite uma maior liberação de fatores de crescimento, principalmente de IGF-1. Por outro lado, além do EDTA, alguns estudos também mencionam que o Ácido Cítrico 10% pode se mostrar superior ao EDTA na liberação de TGF-b1, no recrutamento, fixação e sobrevivência das células-tronco, e sem aumentar seu efeito citotóxico. Observa-se um potencial de ação das substâncias químicas rotineiramente utilizadas no tratamento endodôntico como atuantes na liberação de fatores de crescimento fossilizados na dentina. Porém, mais estudos são necessários para

poder esclarecer o melhor protocolo de condicionamento, para possibilitar que tratamentos conservadores e regenerativos possam ser mais especificamente beneficiados a partir de componentes presentes naturalmente na dentina.
**PALAVRAS-CHAVE:** Fatores de Crescimento; Solução Irrigante; EDTA; Fator Transformador de Crescimento beta 1.

## DOES DENTIN CONDITIONING WITH IRRIGANT SOLUTIONS INFLUENCE GROWTH FACTORS RELEASE?

**ABSTRACT:** The aim of this chapter is to study the impact of dentin conditioning with different types of irrigating solutions on growth release. Irrigant solutions routinely used in Endodontics in direct contact with dentin may act conditioning it and promoting growth factores release. The variety of fossilized growth factors in dentin may favor regenerative and repair processes mainly in endodontic regenerative and vital pulp therapies. The main irrigant solutions described in the literature includes 10% or 17% EDTA, 10% citric acid, 10% or 37% phosphoric acid, 1.5% NaOCl, IP6 (Phytic Acid) 1% and HEDP (Etidronic Acid) 9%, and associations such as NaOCl 1.5% + EDTA 17%. The main growth factor quantified in the researches was TGF-b1. Among the studies addressing irrigating solutions, most of the articles has showed that EDTA (10% or 17%) allowed greater release of growth factors, especially IGF-1. Although EDTA predominance, some studies showed that 10% Citric Acid was superior to EDTA in the release of TGF-b1, in the recruitment, fixation and survival of stem cells, without increasing its cytotoxic effect. The action potential of chemical substances routinely used in endodontic treatment as conditioning factors in the release of fossilized growth factors in dentin was observed. However, more studies are needed to clarify the best conditioning protocol, to enable conservative and regenerative treatments to be more specifically used from components naturally present in dentin.
**KEYWORDS:** Growth factors; Irrigant Solution; EDTA; Transforming Growth Factor beta 1.

## INTRODUÇÃO

Fatores de crescimento presentes na dentina podem ser liberados quimicamente, por meio da utilização de substâncias químicas, desempenhando um papel crítico nos procedimentos endodônticos regenerativos (e.g. endodontia regenerativa e terapias vitais da polpa) (GALLER et al., 2016). A presença desses fatores no microambiente estimulam a atividade secretora dos odontoblastos, induzindo a migração, proliferação e diferenciação das células-tronco da polpa dental (GALLER et al., 2016; L. et al., 2016; SALEHI et al., 2016; SLOAN & SMITH, 2007), além de exercer funções benéficas incluindo, o estímulo de respostas celulares, a modificação da resposta imune e a promoção de angiogênese (GALLER et al., 2015).

Vários fatores de crescimento encontram-se fossilizados na matriz dentinária, como o Fator de Crescimento Transformador-beta 1 (TGF-b1), Fator de Crescimento Semelhante à Insulina 1 (IGF-1), Fator de Crescimento Derivado das Plaquetas (PDGF), Fator de

Crescimento Endotelial Vascular (VEGF), Fator de Crescimento de Fibroblastos Básico (bFGF), Fator de Crescimento Epidérmico (EGFR), Fator de Crescimento de Fibroblasto 2 (FGF-2) e a Proteína Morfogenética Humana 2 e 4 (BMP-2 e -4) (GOLDBERG et al., 2006, 2008; HOWARD et al., 2010; RUFAS et al., 2016; SMITH et al., 2016; ZENG et al., 2016). Dentre esses fatores, destaca-se o TGF-b1, considerada a molécula chave para regeneração pulpar, uma vez que, age como um mediador da sinalização, diferenciação de células tronco semelhantes a odontoblastos que irão atuar na mineralização e quimiotaxia de diferentes tipos celulares (LI et al., 2011).

A descoberta do papel essencial dos fatores de crescimento, fossilizados na dentina, no processo regenerativo/reparador, tem influenciado positivamente na evolução do entendimento/aplicação da terapias pulpares vitais, as quais têm ganhado destaque, nos últimos anos, como uma alternativa de tratamento para casos de pulpites (reversíveis/irreversíveis) tanto em pacientes jovens quanto em adultos (AGUILAR & LINSUWANONT, 2011; ENDODONTISTS, 2015; ZANINI et al., 2016). Essas terapias visam o tratamento do tecido pulpar exposto à cavidade oral por lesões de cárie ou traumatismo dentário ao invés de removê-lo completamente, preservando estrutura dentária de suporte (diminuindo assim o risco de fraturas ao longo da vida), mantendo os mecanismos de defesa dentária e preservando a capacidade de propriocepção e nocicepção (AGUILAR & LINSUWANONT, 2011). Diante dos elevados índices de sucesso encontrados para estas terapias (65 – 100%), estudos recentes tem investigado tanto os meios (substâncias químicas – EDTA, Hipoclorito de sódio etc.) pelos quais os fatores de crescimento são liberados, como a influência da liberação desses fatores de crescimento, armazenados na matriz dentinária, no tratamento do tecido pulpar (AKSEL et al., 2020).

Um dos meios que proporciona a liberação dos fatores de crescimento é representado pela solubilização da dentina induzida pelo ambiente ácido durante a progressão do biofilme da cárie. Além desse modo primário, onde os microrganismos atuam diretamente na desmineralização da dentina com consequente liberação de fatores de crescimento, outro mecanismo manifesta-se pela indução dessa liberação por meio da ação de substâncias químicas capazes de promover o condicionamento da dentina (MAGLOIRE et al., 2001; ZEHNDER, 2006). Dentre esses agentes desmineralizadores, destaca-se o EDTA 17%, considerado o material mais comumente utilizado e recomendado para este fim (Association American of Endodontists, 2016). No entanto, outras substâncias vêm sendo investigadas, incluindo o Ácido Cítrico e Ácido Fosfórico que têm demonstrado potencial na liberação dessas moléculas (VIOLICH & CHANDLER, 2010). Além dessas soluções, algumas medicações intracanais também se mostraram promissoras quanto a liberação dos mediadores dentinários, como o Hidróxido de Cálcio [$Ca(OH)_2$], Cimentos à Base de Silicato Tricálcico (TSCs), Agregado de Trióxido Mineral (MTA) e Biodentine (BD) (TAKAHASHI et al., 2013; WATTANAPAKKAVONG & SRISUWAN, 2019).

Essa variedade de materiais capazes de se beneficiar das moléculas bioativas presentes na dentina pode gerar dúvidas aos profissionais diante da quantidade de informações apresentadas na literatura, tornando-se importante interpretar e resumir esses dados sobre os tipos e as concentrações das soluções irrigadoras que mais ativamente possam atuar sobre o condicionamento da dentina, e consequentemente influenciar na modulação, sobrevivência e atividade das células-tronco mesenquimais da polpa dental (GALLER et al., 2011, 2015; MARTIN et al., 2014; RUPAREL et al., 2012). Dessa forma, esse capítulo irá revisar na literatura estudos que investigaram a influência, os tipos e benefícios das substâncias irrigadoras utilizadas no tratamento endodôntico quanto à liberação de fatores de crescimento da dentina.

## INFLUÊNCIA DAS SUBSTÂNCIAS QUÍMICAS AUXILIARES (CONDICIONANTES) NA LIBERAÇÃO DE FATORES DE CRESCIMENTO DA DENTINA

A liberação de fatores de crescimento presentes na dentina por meio de processos químicos representa etapa determinante no sucesso dos procedimentos endodônticos regenerativos para que se obtenha a substituição ou recomposição das estruturas danificadas da polpa, dentina e cemento, bem como células do complexo dentinopulpar (GALLER et al., 2015; HARGREAVES et al., 2013; KAUSHIK et al., 2016). Dentre as possibilidades terapêuticas clínicas que podem atuar nessa liberação de fatores de crescimento, pode-se citar o emprego de substâncias químicas nas paredes do canal radicular que atuem na remoção da porção inorgânica da dentina permitindo assim que esses ativos possam exercer suas funções no ambiente onde foi liberado (ZEHNDER, 2006). Estudos mostram que o tipo de solução de irrigação utilizado durante a descontaminação dos canais radiculares pode influenciar na liberação de fatores de crescimento, sendo o EDTA, geralmente a uma concentração de 17%, o agente mais comumente utilizado (ALGHILAN et al., 2017; TREVINO et al., 2011). Dentre os fatores de crescimento que desempenham um papel significativo na regeneração endodôntica, o Fator de Transformação de Crescimento Beta 1 (TGF-b1), representa um dos principais agentes responsáveis por induzir a proliferação celular, diferenciação e quimiotaxia em diferentes tipos de células (NIWA et al., 2018).

Diante da relevância de se conhecer o papel dessas substâncias na regeneração pulpar, um estudo mensurou a quantidade de TGF-b1, Fator de Crescimento de Fibroblasto Básico (FGF-2) e Fator de Crescimento Endotelial Vascular (VEGF) que poderiam ser liberados de discos de dentina humana preparados a partir de molares humanos extraídos (GALLER et al., 2015). O teste consistiu em imergir cada disco em 100 mL de solução teste por 5, 10 ou 20 minutos. As soluções testadas consistiram em EDTA 10%, pH 6; EDTA 10%, pH 7; EDTA 17%, pH 7; Ácido Cítrico 10%, pH 2; Tampão Citrato, pH 5; e Tampão de Fosfato de Ácido Cítrico, pH 7. Os fatores de crescimento foram quantificados por meio do

Sistema de Teste de Ensaio Imunoenzimático (ELISA) para cada tipo de fator de crescimento (TGF-b1, FGF-2 e VEGF). Os resultados mostraram que o condicionamento com EDTA 10% (pH=7) por 20 minutos resultou na liberação de maiores quantidades de TGF-b1 (923 pg/mL), enquanto EDTA 10% (pH=6) e EDTA 17% (pH=7) foram menos eficazes (449 pg/mL e 827 pg/mL, respectivamente). A liberação de TGF-b1 após o tratamento com Ácido Cítrico e suas variações foram significativamente menores (57 pg / mL). Além disso, foi observado que a liberação do fator de crescimento apresentou-se dependente do tempo, no qual o aumento do tempo de exposição resultou em maiores quantidades de TGF-b1 liberadas. Já a liberação de FGF-2 e VEGF após condicionamento da dentina mostrou-se também dependente do tempo, mas em níveis mais baixos quando comparado ao TGF-b1 (FGF-2, 10 pg / mL, VEGF, 32 pg / mL após exposição de 20 minutos). Outro achado relevante da pesquisa foi observado com relação a um aumento na quantidade de TGF-b1 quando o condicionamento por EDTA foi precedido pela utilização de Clorexidina durante 5 minutos, porém quando o tempo foi aumentado para 10 minutos a liberação do fator de crescimento em questão foi semelhante ao do EDTA sozinho. Por outro lado, o uso de NaOCl antes do condicionamento com EDTA reduziu significativamente a liberação de TGF-b1 (GALLER et al., 2015).

No ano seguinte, investigou-se também o tipo e a quantidade de fatores de crescimento liberados no espaço do canal radicular, utilizando dentes permanentes com raiz única, sem fraturas, ou aberrações anatômicas (ZENG et al., 2016). Para caracterizar os tipos de fatores de crescimento liberados, os segmentos radiculares foram irrigados com NaOCl 1,5% seguido por EDTA 17% e então mantidos em meio de cultura por 1 dia. Já para avaliar a quantidade de TGF-b1 e o FGF liberado, os protocolos de irrigação consistiram em a) NaOCl 1,5% (20 mL / 5 min) + EDTA 17% (20 mL / 5 min), b) NaOCl 2,5% (20 mL / 5 min) + EDTA 17% (20 mL/ 5 min), c) EDTA 17% (20 mL / 5 min), e d) Água desionizada (20 mL / 5 min). Essa quantificação foi mensurada pelo mesmo método utilizado no estudo anterior (Ensaio de Imunoabsorção Enzimática). Os resultados detectaram a expressão de 11 tipos de fatores de crescimento, incluindo Fator de Crescimento Epidérmico (EGFR), Fator Estimulador de Colônias 1 (CSF1), Fator de Estimulação de Colônia 3 (CSF3), Proteína de Ligação ao Fator de Crescimento Semelhante à Insulina 1 (IGFBP1), Proteína de Ligação ao Fator de Crescimento Semelhante à Insulina 3 (IGFBP3), Fator de Crescimento Derivado de Plaquetas (PDGF-AB), Fator de Crescimento Transformador Alfa (TGF-a), Fator de Crescimento Transformador Beta 1 (TGF-b1), Fator de Crescimento Transformador Beta 2 (TGF-b2), Fator de Crescimento Endotelial Vascular A (VEGF-A), e Fator de Crescimento Endotelial Vascular D (VEGF-D). Quantitativamente, as amostras irrigadas com água desionizada liberaram TGF- b1 em um nível muito baixo (0,78 ng / mL) enquanto o grupo irrigado apenas com EDTA 17% liberou TGF-b1 em um nível variando de 4 ng / mL a 16 ng / mL. Após 4 horas da irrigação, 3 grupos (NaOCl 1,5% + EDTA 17%, NaOCl 2,5% + EDTA 17%, e grupo EDTA 17%) não tiveram diferença estatística

na liberação de TGF-b1. Porém, no primeiro dia, as concentrações de TGF-b1 no grupo NaOCl 1,5% + EDTA 17% (69,04 ng / mL) e no grupo NaOCl 2,5% + de EDTA 17% (59,26 ng / ml) atingiram um pico, com ambos os grupos retratando significativamente maiores quantidades de liberação de TGF-b1 do que o grupo EDTA 17% (6,92 ng / mL). Por outro lado, no terceiro dia, a concentração de TGF-b1 diminuiu em ambos os grupos NaOCl 1,5% + EDTA 17% (15,16 ng / mL) e NaOCl 2,5% + EDTA 17% (13,04 ng/ mL) e tornou-se semelhante ao grupo de EDTA 17% (16,25 ng / mL). Por fim, a liberação de FGF em todos os grupos apresentou valores muito baixos em todos os momentos (0 ng / mL a 0,43 ng / mL). Dessa forma, esse estudo também demonstrou que a presença desses fatores de crescimento estimulou a migração de células-tronco da polpa dentária, o que ressalta ainda mais a importância dessas substâncias na regeneração endodôntica (ZENG et al., 2016).

Outro aspecto importante abordado no ano seguinte, consistiu em formas de potencializar a ação das substâncias químicas auxiliares na liberação de TGF-β 1 fossilizados na dentina. Neste sentido, um estudo analisou o impacto da irrigação com e sem ativação ultrassônica na liberação de fatores de crescimento da dentina humana (WIDBILLER et al., 2017). Para a realização desse estudo, discos de dentina (6 mm de diâmetro e 200 $\mu$m de espessura) foram preparados a partir de terceiros molares humanos de jovens entre 15 e 25 anos. Em seguida, os discos de dentina foram distribuídos em placas de 96 poços (Costar®, Corning Inc., Lowell, MA, EUA) e submetidos aos protocolos de irrigação de uma ou duas etapas, com ou sem ativação ultrassônica (US). As substâncias químicas auxiliares foram testadas da seguinte forma: Passo único: PBS por 10 min com US, EDTA 10% em pH 7 por 1 min com US, EDTA 10% em pH 7 por 3 min com US, EDTA 10% em pH 7 por 10 min sem US; ou Dois passos: PBS por 10 min sem US, seguido de PBS por 1 min com US; EDTA 10% em pH 7 por 1 min sem US, seguido de PBS por 1 min com US; EDTA 10% em pH 7 por 10 min sem US, seguido de PBS por 3 min com US; EDTA 10% em pH 7 por 10 min sem US, seguido de PBS por 5 min com US. Importante ressaltar que cada disco de dentina foi submetido 3 vezes ao mesmo protocolo. Além disso, o TGF-β1 foi quantificado por meio do teste ELISA. Os resultados do estudo mostraram que o tratamento com PBS por 10 min com ou sem ativação ultrassônica não induziu a liberação do fator de crescimento analisado. Já o tratamento com EDTA em etapa única, liberou uma maior quantidade de TGF-β1, aumentando progressivamente com o tempo (197 pg/ml após 1 min, 535 pg/ml após 3 min e 908 pg/ml após 10 min). De forma semelhante, quando a irrigação com EDTA foi ativada com o ultrassom observou-se uma maior liberação do TGF-β1, que passou de 197 pg/ml sem US para 313 pg/ml com US. Outro achado relevante, foi que no protocolo de duas etapas com EDTA por 1 min seguido por 1 min de irrigação ativada com PBS resultou no aumento da liberação de TGF-β1 (286 pg/ml), quando comparado ao PBS isoladamente. Concomitantemente, o condicionamento com EDTA por 10 min permitiu a liberação de TGF-β1 em PBS com ativação ultrassônica de forma significativa (735 pg/ml após 3 min e 1334 pg/mL após 5 min). Esse estudo também estabeleceu um modelo

de canal radicular com uma configuração clinicamente relevante para analisar a liberação do fator de crescimento. Para a construção desse modelo (Widbiller et al., 2017), foram incluídos primeiros e segundos molares de indivíduos de todas as faixas etárias, mas que não apresentavam tratamento endodôntico, raízes curvas ou fechamento apical incompleto. Para a padronização do modelo, segmentos radiculares com um comprimento de canal padronizado de 10 mm foram fixados em uma ponta de pipeta com material de impressão (bandeja Panasil® Soft Heavy, Kettenbach GmbH & Co. KG, Eschenburg, Alemanha) e submetidas aos protocolos de irrigação por três vezes: PBS por 10 min com US, EDTA por 10 min, seguido de PBS por 5 min com US e EDTA por 3 min com US. Diferentemente do que ocorreu com os discos de dentina submetidos ao tratamento com PBS, os modelos de raízes condicionados com PBS durante 10 min com US liberaram uma quantidade considerável de fator de crescimento (382 pg/ml) sem diferença estatística entre os três ciclos. Foi observado também, que ao final do condicionamento com EDTA seguido de ativação US com PBS, obteve-se uma concentração cumulativa de 1023 pg/ml de TGF-β 1, esta quantidade aumentou significativamente após os ciclos seguintes. Porém, os maiores valores de TGF-β 1 foram obtidos por meio da ativação ultrassônica de EDTA por 3 min (3445 pg/ml) sem diferenças estatísticas entre os ciclos. Nesse sentido, nota- se que a US potencializou a liberação do fator de crescimento em questão (WIDBILLER et al., 2017).

Além das conhecidas propriedades benéficas do EDTA na liberação de agentes ativos no canal radicular, outro estudo analisou a quantidade de TGF-b1 liberada após o emprego de outros irrigantes finais durante procedimentos endodônticos regenerativos (CHAE et al., 2018). Para isso, também foram utilizados segmentos de raiz preparados a partir de dentes permanentes com raiz única, sem fraturas, nem aberrações anatômicas. Os irrigantes utilizados nessa investigação envolveram a Solução Salina, EDTA 17%, Ácido Cítrico 10%, Ácido Fosfórico 10% e 37%. A quantificação de TGF-b1 foi mensurada pelo mesmo teste de ELISA. Os resultados desse estudo mostraram que após 24 horas da irrigação, o grupo do Ácido Cítrico 10% liberou uma quantidade de TGF-b1 significativamente maior (516 pg / ml), quando comparado ao EDTA 17% (231 pg / ml). Já o grupo de Ácido Fosfórico 10% liberou uma quantidade semelhante de TGF-b1 (240 pg/ ml) quando comparado ao grupo do EDTA 17%, entretanto superior ao grupo do Ácido Fosfórico 37% (53 pg/ ml). Os mesmos resultados de liberação foram observados para os grupos do Ácido Fosfórico 37% e da Solução Salina, que não se apresentaram significativamente diferentes do controle negativo (43 pg/ ml) (CHAE; YANG; KIM, 2018). Nesse sentido, o uso de Ácido Cítrico 10% mostrou-se mais vantajoso do que o uso de EDTA 17%, pois além de liberar mais TGF-b1 da dentina do canal radicular, o mesmo não aumentou seu efeito citotóxico.

Diante da possibilidade vantajosa do Ácido Cítrico (AC), o mesmo foi novamente testado quanto à liberação de TGF-b1 da dentina humana tratada em comparação ao EDTA, utilizando um método insensível ao pH (IVICA et al., 2019). Para a análise, foram confeccionados discos de dentina humana (200 micrômetros de espessura) preparados

a partir da porção dentinária localizada abaixo da junção cemento-esmalte de molares humanos extraídos. Os agentes condicionantes testados foram representados pelo: AC 10% (pH = 2, 476 mol / L), EDTA 17% (ajustado para um pH de 8), ou Solução Salina Tamponada com Fosfato (PBS; Gibco, Paisley, UK). As amostras foram irrigadas com um volume de 300 ml de cada solução, por 10 minutos. A concentração de TGF-b1 após o condicionamento foi determinada por meio da Técnica de Slot Blot. Os achados dessa pesquisa demonstraram que houve liberação significativamente maior de TGF-b1 no grupo AC (382 ng), quando comparado ao EDTA (66 ng). Dessa forma, o tratamento com AC mostrou-se superior ao EDTA em relação à liberação de TGF-b1, assim como no recrutamento, fixação e sobrevivência de células-tronco, o que pode influenciar positivamente os tratamentos regeneradores da polpa (IVICA et al., 2019).

Além da influência do tipo de substância química na liberação de fatores de crescimento da dentina, um estudo do mesmo ano avaliou o efeito da presença de um biofilme bacteriano residual na liberação de TGF-b1 (CAMERON et al., 2019). Esse estudo utilizou dentes humanos extraídos, de pacientes com menos de 20 anos de idade, nos quais foi induzida a formação de biofilme dental composto pelas espécies bacterianas Actinomyces naeslundii, Fusobacterium nucleatum e Parvimonas micra. Inicialmente, as bactérias foram cultivadas separadamente e em seguida misturadas em uma proporção de 1: 1: 1 em um volume total de 40 ml, sendo posteriormente transferidos para cultivo nos segmentos de raiz preparados. Após a formação do biofilme, as amostras foram submetidas aos seguintes protocolos de irrigação: a) NAOCL 1,5%, b) EDTA 17% e c) NAOCL 1,5% + EDTA 17%, seguidas por mensuração da quantidade de TGF-b1 liberada por meio do teste de ELISA. Os resultados desse estudo evidenciaram que na ausência de biofilme as amostras irrigadas com EDTA 17% promoveram significativamente maior liberação de TGF-b1 da dentina, enquanto a liberação desse fator foi completamente abolida quando a dentina foi irrigada com NaOCl 1,5% sozinho. Por outro lado, quando esses irrigantes foram associados (NaOCl 1,5% + EDTA 17%) houve a reversão total dos efeitos prejudiciais do NaOCl 1,5% sozinho. Além disso, sob condições infectadas a irrigação com EDTA 17% ou a combinação de NaOCl 1,5% + EDTA 17% reduziu significativamente a liberação de TGF-b1 em comparação com os mesmos irrigantes aplicados a sistemas de canais radiculares estéreis, o que demonstra os efeitos deletérios de um biofilme residual na liberação de fatores de crescimento da dentina (CAMERON et al., 2019).

Outras substâncias químicas também têm sido testadas quanto ao potencial de liberação de fatores de crescimento da dentina como o Ácido Fítico (IP6) e o Ácido Etidrônico (HEDP) (DENIZ et al., 2019). Essas duas substâncias (IP6 e HEDP) apresentam propriedades quelantes, sendo o primeiro um composto de fosfato natural presente em sementes de plantas, enquanto o último, oferece a vantagem de não interferir nas propriedades antimicrobianas do NaOCl (ARIAS-MOLIZ et al., 2014). Diante dessas propriedades, um estudo realizado com discos de dentina de 6 micrômetros de espessura,

preparados a partir de molares humanos totalmente impactados recém-extraídos de pacientes com 18 a 25 anos, investigou o efeito de IP6 e HEDP em comparação ao EDTA, sobre a liberação do Fator de Crescimento Transformador (TGF-β) da dentina. Primeiramente, os discos preparados foram imersos em 1 ml de NaOCl 1,5% por 5 min para remover os tecidos orgânicos e em seguida lavados com PBS. Em seguida, os discos de dentina foram imersos em 1 ml das soluções quelantes experimentais por 5 min: EDTA 17% (Werax, Izmir, Turquia), IP6 1% (Sigma Aldrich, St Louis, MO, EUA), HEDP 9% (Sigma -Aldrich) e Água Destilada como controle e sendo ao final novamente lavados com PBS. Após o condicionamento, os discos foram imersos em 1 ml de PBS e incubados a 37° C por até 28 dias para então serem analisados em diferentes intervalos de tempo (4h, 1, 3, 5, 7, 14 e 28 dias). A quantificação do TGF-β liberado dos discos de dentina foi realizada por meio do teste de ELISA. Os resultados mostraram que a quantidade de TGF- β liberado aumentou gradativamente até o período de 28 dias para todos os grupos, sendo que a maior liberação foi obtida para o grupo HEDP (aproximadamente 240 ng / ml), enquanto grupo IP6 exibiu a menor taxa de liberação (aproximadamente 170 ng / ml). Entretanto, não foram observadas diferenças significativas entre os grupos (DENIZ et al., 2019).

Diante das propriedades promissoras dessa grande variedade de substâncias químicas, outro estudo também comparou os efeitos do condicionamento da dentina com EDTA, Ácido Cítrico, Ácido Fítico (IP6) e Ácido Fosfórico na liberação de fatores de crescimento, usando discos com espessura de aproximadamente 1 mm que foram preparados a partir de quarenta terceiros molares humanos livres de cárie extraídos de jovens adultos (18-24 anos) (ATESCI et al., 2020). Os protocolos de condicionamento testados incluíram: a) EDTA 17% por 5 min, b) Ácido Cítrico 10% por 5 min, c) IP6 1% por 5 min e d) Ácido Fosfórico 37% por 30 s. Após esse preparo das amostras, a presença dos fatores TGF-b1, BMP-2 (Proteína Morfogênica Óssea 2), FGF-2 (Fator de Crescimento de Fibroblasto Básico) e VEGF (Fator de Crescimento Endotelial Vascular) foram quantificados por ELISA. A partir dessa metodologia, observou-se uma liberação significativamente maior de TGF-b1 no grupo tratado com Ácido Cítrico (aproximadamente 500 pg / mg) seguido pelo grupo do Ácido Fosfórico (aproximadamente 400 pg / mg), mas sem diferença estatística entre esses grupos. Com relação à presença de VEGF, notou-se uma pequena quantidade liberada desse fator, que esteve mais prevalente no grupo do Ácido Fosfórico (aproximadamente 60 pg / mg), porém sem diferenças estatisticamente significativas entre os grupos. A liberação de BMP-2 foi considerada semelhante em todos os grupos testados, mas com diferenças significantes em relação ao grupo de controle. Por fim, a liberação de FGF-2 da dentina possibilitada pelo condicionamento com EDTA e Ácido Fosfórico pareceram ser mais eficazes, seguido pelos grupos do Ácido Cítrico e IP, porém sem diferenças estatísticas entre eles (ATESCI et al., 2020). Diante da liberação favorável de fatores de crescimento pelas substâncias analisadas (Ácido Cítrico, Ácido Fosfórico e EDTA), pode- se inferir que as mesmas podem ser consideradas alternativas promissoras no tratamento endodôntico regenerativo.

Mais recentemente, outro estudo investigou os efeitos de diferentes sistemas de ativação de irrigação e agentes quelantes na liberação de quatro diferentes fatores de crescimento da dentina (HANCERLIOGULLARI et al., 2021). Para iniciar a investigação, segmentos de raiz (12 mm de comprimento e 1 mm de diâmetro apical) foram preparados a partir de 70 pré-molares inferiores com formação radicular estágio 5, raiz única e canal sem quaisquer malformações anatômicas ou cáries. Posteriormente, dez exemplares de segmentos de raiz foram alocados aleatoriamente para o grupo de controle e os sessenta restantes foram colocados em tubos eppendorf usando material de impressão à base de silicone (Zetaplus L Intro Kıt; SPA, Roma, Itália). Para seguir os protocolos de irrigação, os segmentos de raiz foram alocados nos seguintes grupos: Grupo de controle: irrigação com NaOCl 1,5% (20 ml/5 min) e 20 mL de solução salina; Grupo 1A (Irrigação com Seringa Convencional/ CSI): Cada segmento radicular foi irrigado com 20 ml de EDTA 17% por 5 min; Grupo 2A (Irrigação com Seringa Convencional/ CSI): Cada segmento radicular foi irrigado com 20 ml de CA 10% por 5 min; Grupo 1B (Irrigação Ultrassônica Passiva/ PUI): Cada segmento radicular foi irrigado com 20 ml de EDTA 17% sob ativação contínua de PUI; Grupo 2B (Irrigação Ultrassônica Passiva/ PUI): Cada segmento radicular foi irrigado com 20 ml de CA 10% sob ativação contínua de PUI, Grupo 1C (Laser Er: YAG com ponta PIPS, 2940 nm): Cada segmento da raiz foi irrigado com 20 mL EDTA 17%, seguido pela aplicação do laser e Grupo 2C (Laser Er: YAG com ponta PIPS, 2940 nm): Cada segmento da raiz foi irrigado com 20mL Ca 10%, seguido pela aplicação de laser. O Ensaio Imunoenzimático (ELISA) foi empregado para medir os níveis de TGF-β1, IGF-1, BMP-7 e VEGF-A. Os resultados desse estudo mostraram que em relação a liberação de TGF-β1 no grupo EDTA, houve uma liberação significativamente maior nos grupos de ativação (Grupo 1B e 1C) quando comparado ao CSI (Grupo 1A) em 24 horas (p .05). No 7º dia, a liberação de TGF-β1 foi significativamente maior para o grupo de ativação do laser Er: YAG (Grupo 1C) do que para os grupos PUI (Grupo 1B) e CSI (Grupo 1A) (p .05). A avaliação do efeito do CA na liberação de TGF-β1 apresentou-se significativamente maior do que os outros grupos experimentais em ambos os intervalos de tempo (p< .05). Já a liberação de IGF- 1 quando irrigado com EDTA foi significativamente maior com a ativação do laser Er: YAG do que com CIS, enquanto a diferença entre PUI e os outros grupos experimentais não foi significativa (p>.05) para qualquer intervalo de tempo. O CA resultou em liberação significativamente maior de IGF-1 quando comparado aos demais grupos em ambos os intervalos de tempo (p < .05) mas nenhuma diferença significativa foi observada para a liberação de IGF-1 entre os outros grupos (p > .05). Com relação à liberação de BMP-7 observou-se uma quantidade significativamente maior quando a dentina foi condicionada com laser Er: YAG associado ao EDTA em ambos os intervalos de tempo do que nos outros grupos (p< .05). Já o VEGF-A foi liberado em menores quantidades, com as medições de 24 horas demonstrando uma liberação significativamente maior de VEGF-A pela ativação de Er: YAG com EDTA 17% do que pelos outros tratamentos (p .05). O tratamento com ativação Er: YAG e CA 10%

(Grupo 2C) resultou em uma liberação de VEGF-A significativamente maior em ambos os intervalos de tempo quando comparado aos outros tratamentos (p .05). A liberação de VEGF-A apresentou-se significativamente maior com a ativação de Er: YAG com CA 10% do que com EDTA 17% em ambos os intervalos de tempo (p< 0,5). Nessa perspectiva, pode-se notar que a ativação das substâncias químicas promoveu um aumento significativo na liberação de fatores de crescimento (HANCERLIOGULLARI et al., 2021).

## DESTAQUES DOS ESTUDOS DESCRITOS

Danos ao órgão dentário, seja por trauma ou infecção, podem levar a exposição dos túbulos dentinários, favorecendo a difusão de produtos metabólicos de bactérias, que por sua vez passam a afetar as células da polpa dentária. Dentre as células pulpares ativadas por essas agressões encontram-se as células-tronco mesenquimais indiferenciadas (MSCs), que por intermédio de fatores bioativos, estimulam diretamente os mecanismos intracelulares das células danificadas ou aumentam indiretamente a liberação de moléculas sinalizadoras pelas células adjacentes (CAPLAN & DENNIS, 2006; COUVE et al., 2014; MAUMUS et al., 2011; SMITH et al., 1995). Essas moléculas sinalizadoras consistem em citocinas, mediadores inflamatórios, componentes da matriz extracelular e proteínas antimicrobianas que induzem a formação de um microambiente apropriado para o reparo tecidual (YU et al., 2014). Além da liberação em resposta a um estímulo agressor, essas substâncias podem ser excretadas durante o preparo químico-mecânico do canal radicular ou por intermédio do contato com uma medicação intracanal (ZEHNDER, 2006). Diante da relevância dessas substâncias para intermediar os efeitos celulares reparadores da polpa dental, vários estudos têm investigado protocolos e materiais que possam induzir positivamente e acelerar esse processo.

A partir dos resultados apresentados no presente trabalho, pode-se observar que há uma preferência pela quantificação de TGF-b1 visto que o mesmo representa fator principal nos processos de reparo tecidual, entretanto, outros fatores de crescimento incluindo FGF-2, VEGF e BMP-2 também foram quantificados. Dentre as amostras selecionadas dentro das metodologias, nota-se um maior uso de discos de dentina preparados a partir de molares humanos extraídos (GALLER et al., 2015; IVICA et al., 2019), com maior preferência para terceiros molares humanos livres de cárie, extraídos de jovens adultos (18-24 anos) (ATESCI et al., 2020). Além disso, também foram utilizados dentes permanentes com raiz única, sem fraturas, ou aberrações anatômicas (CHAE et al., 2018; ZENG et al., 2016) e dentes humanos extraídos, de pacientes com menos de 20 anos de idade (CAMERON et al., 2019). Com relação às soluções irrigadoras investigadas, o EDTA 17% foi testado em todos os estudos, sendo comparado a outras soluções incluindo o Ácido cítrico 10%, Ácido fosfórico 10% e 37%, NAOCL 1,5%, IP6 1% e HEDP 9%, e associações como NAOCL 1,5% + EDTA 17%, (ATESCI et al., 2020; CAMERON et al., 2019; CHAE et al., 2018; DENIZ et

al., 2019; GALLER et al., 2015; IVICA et al., 2019). O período de tempo que as amostras de dentina permaneciam em contato com essas substâncias variou de 1 a 20 minutos. Dentre essas soluções condicionantes, seis artigos encontraram melhores resultados de liberação de fatores de crescimento para EDTA (10% ou 17%), principalmente de IGF-1 (CAMERON et al., 2019; DENIZ et al., 2019; GALLER et al., 2015; HANCERLIOGULLARI et al., 2021; WIDBILLER et al., 2017b; ZENG et al., 2016). Por outro lado, três artigos observaram que o Ácido Cítrico 10% apresentou-se superior ao EDTA na liberação de TGF-b1, no recrutamento, fixação e sobrevivência das células-tronco, e sem aumentar seu efeito citotóxico (ATESCI et al., 2020; CHAE et al., 2018; IVICA et al., 2019). Entretanto, o EDTA 17% liberou mais Fator de Crescimento Semelhante à Insulina tipo 1 (IGF-1) em comparação com AC 10%, o que não ocorreu com os demais fatores de crescimento estudados (HANCERLIOGULLARI et al., 2021).

Outro aspecto abordado foi em relação a ativação da irrigação, comparando o uso de Seringa Convencional, Ultrassom de forma Passiva, Laser Er: YAG com ponta PIPS (HANCERLIOGULLARI et al., 2021) e Ativação Ultrassônica (WIDBILLER et al., 2017), demonstrando que essa otimização da irrigação parece contribuir para maior liberação desses fatores de crescimento. Como forma de quantificar a liberação dos fatores de crescimento, o Sistema de Teste de Ensaio Imunoenzimático (ELISA) foi utilizado em todos os estudos. A partir dessa metodologia, demonstrou-se que a liberação de TGF-b1 foi significativamente maior no grupo do Ácido Cítrico 10% do que no grupo do EDTA 17% (ATESCI et al., 2020; CHAE et al., 2018; IVICA et al., 2019). O Ácido Cítrico também promoveu uma liberação significativamente maior de TGF-b1 quando comparado ao Ácido fosfórico, mas não houve diferença estatística entre eles (ATESCI et al., 2020). Quando diferentes concentrações de EDTA foram analisadas observou-se diferenças relevantes entre elas e o grupo do EDTA 10% (pH=7) por 20 minutos resultou na liberação de maiores quantidades de TGF-b1 (923 pg / mL), enquanto EDTA 10% (pH=6) e EDTA 17% (pH=7) foram menos eficazes (449 pg / mL e 827 pg / mL, respectivamente). Outra observação dos estudos refere-se ao fato que a liberação do fator de crescimento apresentou-se dependente do tempo, no qual o aumento do tempo de exposição resultou em maiores quantidades de TGF-b1 liberadas (GALLER et al., 2015). Esse mesmo estudo também notou que quando o condicionamento por EDTA é precedido pela utilização de Clorexidina durante 5 minutos há um aumento na quantidade de TGF-b1, porém quando as amostras eram irrigadas com NaOCl antes do condicionamento com EDTA havia uma redução significativa na liberação de TGF-b1 (GALLER et al., 2015). Adicionalmente, observou-se que sob condições infectadas havia uma redução significativa na liberação de TGF-b1 em comparação com os mesmos irrigantes aplicados em amostras estéreis (CAMERON et al., 2019). Já a liberação de outros fatores, como o FGF-2 e VEGF após condicionamento da dentina mostrou-se também dependente do tempo, mas em níveis mais baixos quando comparado ao TGF-b1 (GALLER et al., 2015). Outro achado relevante destaca o aumento significativo da liberação dos fatores de crescimento após a

ativação das substâncias químicas por meio de Ultrassom de forma Passiva, Laser Er: YAG com ponta PIPS (HANCERLIOGULLARI et al., 2021; ERDEMIR & KISA, 2021; WIDBILLER et al., 2017). De uma forma geral, observou-se o potencial de ação de soluções irrigadoras condicionantes na liberação de fatores de crescimento fossilizados na dentina. A maioria dessas substâncias parecem ser compostas por ácidos que atuam desmineralizando a dentina e permitindo a extração de fatores de crescimento da dentina. Entretanto, mais estudos que possam esclarecer o melhor protocolo de condicionamento bem como investigar outros aspectos que possam interferir na ação desses fatores de crescimento se fazem necessários para possibilitar que tratamentos conservadores e regenerativos a partir de componentes presentes naturalmente na dentina possam ser mais especificamente utilizados.

Diante desses resultados, observa-se a relevância do emprego de materiais bioativos na liberação de fatores de crescimento que irão atuar no processo de reparo e regeneração tecidual tanto em terapias vitais da polpa (capeamentos pulpares, pulpotomias) quanto em tratamentos endodônticos regenerativos. Entretanto, mais estudos são necessários para se estabelecer o protocolo de soluções irrigadoras e materiais reparadores que seja mais efetivo na liberação de fatores de crescimento, bem como diferentes tipos de fatores de crescimento mais específicos para cada tratamento poderiam ser investigados.

## CONSIDERAÇÕES FINAIS

De uma forma geral, observou-se o potencial de ação das substâncias químicas rotineiramente utilizadas no tratamento endodôntico como condicionantes na liberação de fatores de crescimento fossilizados na dentina. A maioria dessas substâncias parecem ser compostas por ácidos que atuam na desmineralização da dentina e permitindo a extração de fatores de crescimento. Esses fatores de crescimento poderão atuar no processo de reparo e regeneração tecidual tanto em terapias vitais da polpa (capeamentos pulpares, pulpotomias) quanto em tratamentos endodônticos regenerativos. Entretanto, mais estudos que possam esclarecer o melhor protocolo de condicionamento bem como investigar outros fatores que possam interferir na ação desses fatores de crescimento se fazem necessários para possibilitar que tratamentos conservadores e regenerativos a partir de componentes presentes naturalmente na dentina possam ser mais especificamente utilizados. Além disso, estudos clínicos que contribuam para se estabelecer um protocolo mais efetivo na liberação de fatores de crescimento, bem como diferentes tipos de fatores de crescimento mais específicos para cada tratamento poderiam ser investigados visando uma Endodontia minimamente invasiva.

## REFERÊNCIAS


AGUILAR, Panuroot; LINSUWANONT, Pairoj. *Vital pulp therapy in vital permanent teeth with cariously exposed pulp: A systematic review* .**Journal of Endodontics**. [S.l: s.n.]., 2011

AKSEL, Hacer *et al.* Dentin Conditioning Protocol for Regenerative Endodontic Procedures. **Journal of Endodontics** , 2020.

ALGHILAN, M. A. *et al.* Attachment and proliferation of dental pulp stem cells on dentine treated with different regenerative endodontic protocols. **International Endodontic Journal** , 2017.

ATESCI, Alp Abidin *et al.* Effect of Different Dentin Conditioning Agents on Growth Factor Release, Mesenchymal Stem Cell Attachment and Morphology. **Journal of Endodontics** , 2020.

CAMERON, Ritter *et al.* Effect of a Residual Biofilm on Release of Transforming Growth Factor β1 from Dentin. **Journal of Endodontics** , 2019.

CAPLAN, Arnold I.; DENNIS, James E. *Mesenchymal stem cells as trophic mediators* .**Journal of Cellular Biochemistry**. [S.l: s.n.]. , 2006

CHAE, Y.; YANG, M.; KIM, J. Release of TGF-β1 into root canals with various final irrigants in regenerative endodontics: an in vitro analysis. **International Endodontic Journal** , 2018.

COUVE, E.; OSORIO, R.; SCHMACHTENBERG, O. Reactionary dentinogenesis and neuroimmune response in dental caries. **Journal of Dental Research** , 2014.

DENIZ SUNGUR, D. *et al.* Effect of dentine conditioning with phytic acid or etidronic acid on growth factor release, dental pulp stem cell migration and viability. **International Endodontic Journal** , 2019.

ENDODONTISTS, American Association of. Glossary of Endodontic Terms 2016. **Glossary of Endodontic Terms** , 2015.

GALLER, K. M. *et al.* EDTA conditioning of dentine promotes adhesion, migration and differentiation of dental pulp stem cells. **International Endodontic Journal** , 2016.

GALLER, Kerstin M. *et al.* Dentin conditioning codetermines cell fate in regenerative endodontics. **Journal of Endodontics** , 2011.

GALLER, Kerstin M. *et al.* Influence of root canal disinfectants on growth factor release from dentin. **Journal of Endodontics** , 2015.

GOLDBERG, Michel *et al.* Inflammatory and immunological aspects of dental pulp repair. **Pharmacological Research** , 2008.

GOLDBERG, Michel *et al. The impact of bioactive molecules to stimulate tooth repair and regeneration as part of restorative dentistry* .**Dental Clinics of North America**. [S.l: s.n.]. , 2006

GRAHAM, Lee *et al.* The effect of calcium hydroxide on solubilisation of bio-active dentine matrix components. **Biomaterials** , 2006.

HANCERLIOGULLARI, Dilek; ERDEMIR, Ali; KISA, Ucler. The effect of different irrigation solutions and activation techniques on the expression of growth factors from dentine of extracted teeth. **International Endodontic Journal** n. September 2020, p. 1–10, 2021.

HARGREAVES, Kenneth M.; DIOGENES, Anibal; TEIXEIRA, Fabricio B. Treatment options: Biological basis of regenerative endodontic procedures. 2013, [S.l: s.n.], 2013.

HOWARD, Cameron; MURRAY, Peter E.; NAMEROW, Kenneth N. Dental pulp stem cell migration. **Journal of Endodontics** , 2010.

IVICA, Anja *et al.* Biomimetic Conditioning of Human Dentin Using Citric Acid. **Journal of Endodontics** , 2019.

KAUSHIK, Sagar N. *et al. Biomimetic microenvironments for regenerative endodontics* .**Biomaterials Research**. [S.l: s.n.]. , 2016

L., Sadaghiani *et al.* Growth Factor Liberation and DPSC Response Following Dentine Conditioning. **Journal of dental research** , 2016.

LI, Yucheng *et al.* Odontoblast-like cell differentiation and dentin formation induced with TGF-β1. **Archives of Oral Biology** , 2011.

MAGLOIRE, H. *et al. Molecular regulation of odontoblast activity under dentin injury.* .**Advances in dental research**. [S.l: s.n.]. , 2001

MARTIN, David E. *et al.* Concentration-dependent effect of sodium hypochlorite on stem cells of apical papilla survival and differentiation. **Journal of Endodontics** , 2014.

MAUMUS, Marie *et al. Mesenchymal stem cell-based therapies in regenerative medicine: Applications in rheumatology.* **Stem Cell Research and Therapy**. [S.l: s.n.]. , 2011.

NIWA, Takahiko *et al.* The dynamics of TGF-β in dental pulp, odontoblasts and dentin. **Scientific Reports** , 2018.

RUFAS, Pierre *et al.* Complement C3a Mobilizes Dental Pulp Stem Cells and Specifically Guides Pulp Fibroblast Recruitment. **Journal of Endodontics** , 2016.

RUPAREL, Nikita B. *et al.* Direct effect of intracanal medicaments on survival of stem cells of the apical papilla. **Journal of Endodontics** , 2012.

SALEHI, Satin *et al.* Dentin matrix components extracted with phosphoric acid enhance cell proliferation and mineralization. **Dental Materials** , 2016.

SLOAN, A. J.; SMITH, A. J. *Stem cells and the dental pulp: Potential roles in dentine regeneration and repair* .**Oral Diseases**. [S.l: s.n.]. , 2007

SMITH, A. J. *et al.* Reactionary dentinogenesis. **International Journal of Developmental Biology** , 1995.

SMITH, Anthony J. *et al. Exploiting the Bioactive Properties of the Dentin-Pulp Complex in Regenerative Endodontics* .**Journal of Endodontics**. [S.l: s.n.]. , 2016

TAKAHASHI, M. *et al.* The importance of size-exclusion characteristics of type i collagen in bonding to dentin matrices. **Acta Biomaterialia** , 2013.

TREVINO, Ernesto G. *et al.* Effect of irrigants on the survival of human stem cells of the apical papilla in a platelet-rich plasma scaffold in human root tips. **Journal of Endodontics** , 2011.

VIOLICH, D. R.; CHANDLER, N. P. *The smear layer in endodontics - A review* .**International Endodontic Journal**. [S.l: s.n.]. , 2010

WATTANAPAKKAVONG, Kunlada; SRISUWAN, Tanida. Release of Transforming Growth Factor Beta 1 from Human Tooth Dentin after Application of Either ProRoot MTA or Biodentine as a Coronal Barrier. **Journal of Endodontics** , 2019.

WIDBILLER, M. *et al.* Ultrasonic activation of irrigants increases growth factor release from human dentine. **Clinical Oral Investigations** , 2017a.

WIDBILLER, M. *et al.* Ultrasonic activation of irrigants increases growth factor release from human dentine. **Clinical Oral Investigations** v. 21, n. 3, p. 879–888 , 2017b. Disponível em: <http://dx.doi.org/10.1007/s00784- 016-1824-1>.

YU, Bo; ZHANG, Xiaomin; LI, Xiaorong. *Exosomes derived from mesenchymal stem cells* .**International Journal of Molecular Sciences**. [S.l: s.n.]. , 2014

ZANINI, Marjorie; HENNEQUIN, Martine; COUSSON, Pierre Yves. *A Review of Criteria for the Evaluation of Pulpotomy Outcomes in Mature Permanent Teeth* .**Journal of Endodontics**. [S.l: s.n.]. , 2016

ZEHNDER, Matthias *et al.* Cytokine gene expression - Part of host defence in pulpitis. **Cytokine** , 2003.
ZEHNDER, Matthias. *Root Canal Irrigants* .**Journal of Endodontics**. [S.l: s.n.]. , 2006

ZENG, Qian *et al.* Release of Growth Factors into Root Canal by Irrigations in Regenerative Endodontics. **Journal of Endodontics** , 2016.

# CAPÍTULO 6

# O EFEITO DO DIABETES MELLITUS NA OSSEOINTEGRAÇÃO: UMA REVISÃO DAS ESTRATÉGIAS DISPONÍVEIS PARA MELHORES RESULTADOS

*Data de aceite: 01/07/2024*

**Pedro Henrique Justino Oliveira Limirio**
Universidade de Rio Verde
Rio Verde, Goiás
http://lattes.cnpq.br/8169625019841581

**Guilherme Gonçalves da Cruz**
Universidade de Rio Verde
Rio Verde, Goiás
http://lattes.cnpq.br/6130208639659572

**Maria Adelia Faleiro Santana Silva**
Universidade Federal de Uberlândia
Uberlândia, Minas Gerais
http://lattes.cnpq.br/7779366414102061

**Marcelo Dias Moreira de Assis Costa**
Universidade Federal de Uberlândia
Uberlândia, Minas Gerais
http://lattes.cnpq.br/6345363514182658

**Jessyca Figueira Venâncio**
Universidade Federal de Uberlândia
Uberlândia, Minas Gerais
http://lattes.cnpq.br/2457660872710605

**Paula Dechichi**
Universidade Federal de Uberlândia
Uberlândia, Minas Gerais
http://lattes.cnpq.br/0316757832048240

**RESUMO:** O objetivo da presente revisão de literatura foi explorar os mecanismos envolvidos nas alterações metabólicas ósseas ao redor dos implantes dentários em pacientes diabéticos, bem como as terapias disponíveis para melhorar a osseointegração. Foi realizada uma pesquisa bibliográfica nas bases de dados eletrônicas PubMed, Cochrane Library e Embase para identificar estudos relevantes. Um conjunto significativo de evidências foi identificado, demonstrando o impacto negativo do diabetes mellitus na qualidade óssea e atraso na osseointegração. Esse fato pode ser atribuído a vários fatores, incluindo o aumento da produção de espécies reativas de oxigênio (ERO), acúmulo de produtos finais de glicação avançada (AGEs), comprometimento da angiogênese e biomarcadores relacionados aos ossos. Várias abordagens terapêuticas têm sido propostas para melhorar a osseointegração de implantes dentários em pacientes diabéticos. Essas incluem terapia com insulina, agentes hipoglicêmicos, terapia com hormônio da paratireóide, modificação da superfície do implante, substâncias naturais, gerenciamento de células-tronco mesenquimais, expressão gênica e modulação de fatores de

crescimento. Apesar do potencial inerente às diversas terapias, seja para controle glicêmico ou para auxiliar diretamente na osseointegração, são necessárias investigações pré-clínicas e clínicas adicionais para validar sua eficácia e segurança.
**PALAVRAS-CHAVE:** Diabetes Mellitus, Implantes Dentários, Osseointegração, Hipoglicemiantes.

## THE EFFECT OF DIABETES MELLITUS ON OSSEOINTEGRATION: A REVIEW OF THE AVAILABLE STRATEGIES FOR BETTER OUTCOMES

**ABSTRACT:** The aim of this comprehensive review was to explore the mechanisms involved in metabolic bone changes around dental implants in diabetic patients, as well as the available therapies to improve osseointegration. A literature search was conducted in electronic databases PubMed, Cochrane Library, and embase to identify relevant studies. A significant body of evidence has been identified, demonstrating the negative impact of diabetes mellitus on bone health and impaired osseointegration. This can be attributed to several factors, including the overexpression of reactive oxygen species (ROS), accumulation of advanced glycation end products (AGEs), impaired angiogenesis and bone-related biomarkers. Various therapeutic approaches have been proposed to enhance dental implant osseointegration in diabetic patients. These include insulin therapy, hypoglycemic agents, parathyroid hormone therapy, implant surface modification, naturally occurring substances, mesenchymal stem cell management, gene expression and growth factor modulation. Despite the potential for numerous therapies, either for glycemic control or to directly assist with osseointegration, additional preclinical and clinical investigations are necessary to validate their effectiveness and safety.
**KEYWORDS:** Diabetes Mellitus, Dental Implants, Osseointegration, Hypoglycemic Agents

## INTRODUÇÃO

A perda de dentes permanentes, seja por trauma ou doença, continua sendo um problema frequente em todo o mundo. Atualmente, a reabilitação com implantes dentários osseointegrados é considerada a terapia de escolha para a restauração de áreas edêntulas, pois oferece biocompatibilidade e resultados previsíveis para a maioria dos pacientes (MORASCHINI *et al.*, 2015). Porém, fatores locais e sistêmicos podem limitar a eficiência da técnica ou até mesmo levar ao fracasso, principalmente em condições que afetam o metabolismo ósseo, como o diabetes mellitus (DM) (JIANG *et al.*, 2021).

O DM é caracterizado como um conjunto de distúrbios metabólicos crônicos provocados por níveis elevados de glicose plasmática, resultantes de complicações no mecanismo de produção de insulina, na ação da insulina ou em ambos. O diabetes mellitus tipo 1 é causado pela destruição autoimune das células β pancreáticas, levando à deficiência total na produção de insulina, e representa 5–10% da população diabética. Enquanto o diabetes tipo 2 está relacionado a resistência à insulina ou redução parcial de sua produção, sendo o tipo mais frequentemente observada (90-95% dos casos de diabetes) (AMERICAN DIABETES ASSOCIATION, 2014).

Pacientes diabéticos, especialmente não controlados, muitas vezes apresentam níveis alterados de biomarcadores relacionados aos ossos devido a um estado de inflamação crônica. Essa condição é, principalmente, caracterizada pela superprodução de espécies reativas de oxigênio (ERO) e produtos de glicação avançada (AGEs) (MURRAY; COLEMAN, 2019). Nesse contexto, a formação e a vascularização do tecido ósseo peri-implantar são afetados negativamente em termos de quantidade e qualidade (LEKKALA *et al.*, 2019).

Segundo dados da Federação Internacional de Diabetes, o aumento exponencial do número de casos de DM é motivo de preocupação, sendo responsável por 6,7 milhões de mortes em 2021, com uma projeção de 783 milhões de pessoas afetadas em todo o mundo até 2045. Devido ao impacto do DM, é essencial identificar estratégias de tratamento eficazes para minimizar os efeitos deletérios do DM na saúde bucal para melhorar os resultados da osseointegração de implantes dentários. Portanto, o objetivo desta revisão de literatura é explorar os efeitos deletérios do DM na qualidade óssea e fornecer uma visão geral das estratégias adjuvantes disponíveis para auxiliar os dentistas a alcançarem resultados bem-sucedidos na reabilitação por meio de implantes dentários.

## REVISÃO DE LITERATURA

### Compreendendo os efeitos do diabetes mellitus na osseointegração

Condições adequadas de remodelação óssea são necessárias para a estabilidade biomecânica primária e manutenção a longo prazo dos implantes dentários (FLANAGAN, 2019). O conceito clássico de osseointegração, anteriormente descrito por Brånemark como um contato direto entre osso e implante, foi recentemente entendido como um fenômeno de resposta a corpo estranho, associado à estimulação inflamatória contínua (ALBREKTSSON *et al.*, 2017). A resposta imunológica é iniciada após a inserção do implante com o objetivo de isolar a superfície do titânio, em conjunto com a inflamação crônica dos tecidos moles (ALBREKTSSON *et al.*, 2019). A interface estabelecida entre a superfície do implante e o osso recém-formado foi previamente descrita, como sendo composta por uma camada de matriz óssea pouco mineralizada, com osteócitos em íntimo contato com o titânio, combinada com seções estreitas através das quais se ancoram extensões dendríticas dos osteócitos ao implante, apoiando a osseointegração a longo prazo (DU *et al.*, 2016). Alterações no processo de formação e equilíbrio dessa interface, podem comprometer o sucesso da reabilitação com implantes.

Há evidências crescentes de que o DM inibi o metabolismo ósseo ao redor dos implantes dentários. Apesar das taxas de falha dos implantes parecerem semelhantes às de indivíduos saudáveis, a doença está claramente associada a um risco elevado de complicações peri-implantares (MAURÍCIO *et al.*, 2019; JIANG *et al.*, 2021). Além disso, os mecanismos subjacentes à osseointegração anormal são complexos e ainda não

completamente compreendidos. Aqui, resumimos os principais achados descritos na literatura científica sobre alterações metabólicas ósseas ao redor de implantes dentários na presença de hiperglicemia.

## Espécies reativas de oxigênio (ERO)

A superprodução de ERO e a inflamação crônica desempenham um papel central na progressão de distúrbios metabólicos. O estresse oxidativo causado pela presença excessiva dessas moléculas no ambiente intracelular leva à modificação estrutural em numerosos tipos de células, afetando assim o seu bom funcionamento (RENDRA *et al.*, 2019). Este processo não é diferente na interface osso-implante. Investigações *in vitro* mostraram expressão significativamente aumentada de ERO, associada ao comprometimento da proliferação e ao potencial de mineralização de células-tronco mesenquimais, derivadas da medula óssea cultivadas em titânio (SAITO *et al.*, 2022). Da mesma forma, foi demonstrado em modelo de cultura de osteoblastos que as células apresentaram morfologia alterada, atividade reduzida e níveis elevados de apoptose, correlacionados ao aumento da presença de EROs, possivelmente devido a distúrbios na função mitocondrial (FENG *et al.*, 2013). Além disso, o estresse oxidativo aparentemente induz disfunção de células endoteliais vasculares submetidas a condições hiperglicêmicas em superfícies de titânio, comprometendo assim o processo de angiogênese (HU *et al.*, 2018).

## Acúmulo de produtos finais de glicação avançada (AGEs)

A hiperglicemia induz aumento de produção dos AGEs, possivelmente como reflexo do estresse oxidativo excessivo. Os AGEs induzem um comportamento celular alterado, interferindo consideravelmente no metabolismo ósseo, o que culmina em desarranjo estrutural do tecido ósseo (ASADIPOOYA; UY, 2019). Altas concentrações de AGEs suprimem a remodelação óssea por inibir a diferenciação e atividade de osteoblastos e osteoclastos, além de interferir no processo de reticulação do colágeno (PARK *et al.*, 2021). O acúmulo de AGEs também restringe a formação óssea devido à proliferação e diferenciação prejudicada de células-tronco mesenquimais da medula óssea, mediada pela redução da apoptose osteoblástica (LUO *et al.*, 2021). Acredita-se também que os AGEs afetem a mecanossensibilidade dos osteócitos e induzam a apoptose dos osteoblastos, interferindo na síntese e manutenção da matriz óssea, além de inibir a mineralização, quando associada a níveis elevados de glicose (OGAWA *et al.*, 2007).

Também são esperadas alterações no microambiente peri-implantar que levem à osseointegração inadequada. Foi identificado em modelo animal que a presença de AGEs reduz o contato osso-implante, dificultando a estabilidade dos implantes dentários (QUINTERO *et al.*, 2010). Clinicamente, utilizando análise de fluido sulcular peri-implantar,

níveis elevados de AGEs em pacientes diabéticos foram correlacionados com maior profundidade de sondagem e perda óssea marginal (ALRABIAH *et al.*, 2018). Fiorelli *et al.* (2020) relataram que a adesão dos osteoblastos às superfícies dos implantes de titânio é limitada sob condições hiperglicêmicas, mediada pela produção de AGEs, comprometendo a qualidade da osseointegração, principalmente durante os estágios iniciais.

## Angiogênese prejudicada

O suprimento sanguíneo adequado é fundamental durante a neoformação e manutenção do tecido ósseo. Os vasos sanguíneos participam ativamente na interação entre o osso e os tecidos adjacentes para fornecer nutrientes, células, citocinas, fatores de crescimento e outras moléculas necessárias para a osteogênese (SARAN; GEMINI PIPERNI; CHATTERJEE, 2014). No entanto, na interface osso-implante os mecanismos que reduzem a angiogênese ainda não foram totalmente compreendidos. A disfunção das células endoteliais vasculares devido ao estresse oxidativo mediado pela produção excessiva de AGEs e superexpressão de EROs tem sido proposta como uma via central de comprometimento da reparação óssea (HU *et al.*, 2018). Além disso, Xiang *et al.* (2020) identificaram que a polarização de macrófagos M1 induzida por DM afeta negativamente a neovascularização ao redor dos implantes de titânio. Esse efeito foi, indiretamente, revertido pela estimulação da polarização de macrófagos M2 pela sitagliptina, um agente supressor da dipeptidil peptidase-4 que é usado para controlar os níveis de glicose no sangue.

## Expressão de biomarcadores relacionados ao osso

A expressão gênica de vários moduladores da atividade óssea está alterada nos domínios peri-implantares de indivíduos diabéticos. O ativador do receptor do ligante do fator nuclear kappa B (RANKL) juntamente com a osteoprotegerina (OPG) são bem conhecidos por terem papel regulador na atividade dos osteoclastos. OPG impede a interação do receptor RANK-RANKL, limitando a osteoclastogênese e, consequentemente, a reabsorção óssea (TAKAYANAGI, 2021). Estudo que avaliou biópsias ósseas de pacientes diabéticos, que receberam implantes dentários, foi observado aumento da expressão de RANKL, maior relação RANKL/OPG e tendência à redução de OPG, fatores associadas ao perfil osteoclástico (CONTE *et al.*, 2015). Da mesma forma, Correa *et al.* (2021) encontraram aumento da expressão de RANKL, em contraste com níveis reduzidos de OPG, associados ao contato osso-implante comprometido e parâmetros de contra torque mais baixos, em animais diabéticos comparado com animais saudáveis.

Outro fator alterado pelo DM é o fator de transcrição relacionado ao Runt-2 (Runx2), um fator de transcrição imperativo para o desenvolvimento ósseo satisfatório, que controla a diferenciação das células progenitoras dos osteoblastos (KOMORI, 2020). O DM induz a redução significativa da expressão do gene Runx2, afetando assim, a osseointegração

dos implantes dentários (CORRÊA *et al.*, 2021). Também, foi observada regulação negativa de outras moléculas que participam ativamente do processo de formação e mineralização do tecido ósseo, como osteocalcina, osteopontina, fator transformador de crescimento-β1, proteína morfogenética óssea-252, proteína morfogenética óssea-455 e microRNA-491-5p (LIANG *et al.*, 2020). Além disso, os genes hub Smpd3 e Itga10, juntamente com o microRNA rno-mir-207, foram identificados como possíveis biomarcadores prejudiciais à osseointegração no DM (WANG *et al.*, 2021).

O conteúdo atípico de proteínas peri-implantares limita a adesão celular à superfície do implante. Liu *et al.* (2015) identificaram expressão reduzida, induzida pelo diabetes, de fibronectina e integrina α5β1, seu receptor primário, que desempenha um papel importante na estimulação da ação de ligação de osteoblastos e subsequente neoformação óssea.

## ABORDAGENS TERAPÊUTICAS PARA AUXILIAR A OSSEOINTEGRAÇÃO DE IMPLANTES DENTÁRIOS

### Terapia com insulina

A insulina continua sendo a terapia principal para controle da glicemia de pacientes diabéticos tipo 1. Vários regimes de tratamento são utilizados para o controle do nível de glicose, incluindo injeções diárias de insulina de ação rápida combinada com insulina regular, bem como infusão subcutânea contínua (DiMEGLIO *et a*l., 2018). A manutenção do controle glicêmico rigoroso reduz o risco a longo prazo de doenças macro e microvasculares no diabetes tipo 1 e tipo 2 (GILOR; FLEEMAN, 2022,). A taxa de sucesso dos implantes poderia ser melhorada em pacientes com diabetes se a concentração de glicose plasmática fosse controlada (LIU *et al.* 2015). No entanto, os níveis normais de glicose obtidos pela terapia com insulina podem não corrigir todas as alterações produzidas pelo diabetes (MARGONAR *et al.*, 2003).

Em animais diabéticos, a terapia com insulina preveniu a ocorrência de anomalias ósseas, foi capaz de manter a densidade óssea e a osseointegração não foi comprometida, embora não tenha sido possível alcançar os resultados obtidos no grupo não diabético (SOUZA *et al.*, 2020). Após a terapia com insulina, ratos diabéticos apresentaram níveis de glicose no sangue normais, peso corporal elevado, estabilidade do implante ligeiramente aumentada e aumento da fixação do implante em 12 semanas após a implantação (WU *et al.*, 2009). No entanto, a micro-CT e a histomorfometria indicaram prejuízo na osseointegração do implante e na microestrutura trabecular peri-implantar, pois a microarquiteturua não estava tão bem organizadas quanto nos grupos não diabéticos (WU *et al.,* 2013).

## Substâncias naturais orgânicas

As investigações, atualmente, têm-se concentrado em terapias mais previsíveis e com menos efeitos secundários em pacientes diabéticos que necessitam de reparação óssea, beneficiando tanto o tratamento como a prevenção de complicações relacionadas (SARMAH; ROY, 2022). O resveratrol é uma destas substâncias ativas derivadas de plantas e alimentos com inúmeras atividades farmacológicas, incluindo potencial para prevenir apoptose das células β pancreáticas, melhorar a ação da insulina, regular o metabolismo da glicose e o impacto inibitório na diferenciação dos osteoclastos (RIBEIRO *et al*., 2019). Estudos demonstraram aumento na densidade óssea peri-implantar, melhora da arquitetura trabecular e melhora na fixação biomecânica com a utilização de resveratrol (CORRÊA *et al*., 2021; ZHOU *et al*., 2009). No entanto, o nível de osseointegração foi inferior ao observado nos grupos controle, de acordo com análises histológicas e micro-CT (CORRÊA *et al*., 2021).

A berberina, principal componente do *Rhizoma Coptidis* (da fitoterapia chinesa), promove a regeneração das células β pancreáticas, regula a liberação do peptídeo 1 semelhante à insulina, inibe a inflamação e exibe efeito hipoglicêmico (ZHANG *et al*., 2008; ZHOU *et al.,* 2009). A berberina atua como um agente eficiente de osseointegração no diabetes, o que indica que pode ser uma boa estratégia para implantes dentários em pacientes diabéticos (SHAO *et al*., 2021).

A curcumina tem sido usada como tempero, suplemento de ervas e medicina tradicional na Ásia há mais de 4.000 anos. Tem sido amplamente estudada em relação a muitas doenças e é considerada como tendo potencial benefício na medicina (COX *et al*., 2022). Os efeitos deste nutracêutico no que diz respeito às suas propriedades antibacterianas, anti-inflamatórias e antioxidantes foram estudados *in vitro* e *in vivo* (COX *et al*., 2022; YUSUF *et al*., 2022). Estudos demostraram que a curcumina reverte os efeitos nocivos do diabetes na reparação óssea, contribuindo para a modulação de marcadores relacionados aos ossos, especialmente em associação com a insulinoterapia. O uso adicional de curcumina pode representar uma terapêutica interessante para pacientes diabéticos submetidos a implantes dentários (CIRANO *et al.,* 2018).

## Manejo de células-tronco mesenquimais, expressão gênica e modulação de fatores de crescimento

A medula óssea é considerada fonte potencial de células-tronco adultas multipotentes, que são conhecidas por terem alta capacidade osteogênica (EGUSA *et al*., 2012). A terapia de células-tronco com células estromais mesenquimais osteoindutoras da medula óssea e plasma rico em plaquetas, podem oferecer nova abordagem para melhorar a osseointegração de implantes dentários, em pacientes diabéticos não controlados. A análise por meio de micro-CT revelou melhor osseointegração ao redor dos implantes em coelhos diabéticos (ALQAHTANI *et al*., 2020).

Estudos demonstraram que o nível elevado crônico de glicose resulta em resposta defeituosa dos tecidos a condições hipóxicas, prejudicando a função do fator 1 alfa induzível por hipóxia, e influencia vários genes-alvo, como o fator de crescimento endotelial vascular e Runx2, que está associado à angiogênese e osteogênese (AHLUWALIA; TARNAWSKI, 2012). Oh *et al*. (2019) mostraram que a administração local do fator 1 alfa induzível por hipóxia por meio do sistema de entrega de DNA mediado pelo domínio de transdução de proteínas, pode aumentar a formação óssea ao redor dos implantes e induzir a expressão gênica favorável à formação óssea em camundongos diabéticos.

O fator básico de crescimento de fibroblastos (bFGF) desempenha papel importante na reparação óssea como potente estimulador da proliferação osteoblástica (PARK *et al*., 2006). Estudos demonstraram que o bFGF regula a produção de matriz extracelular por células osteoblásticas *in vitro* e, quando administrado sistemicamente *in vivo*, aumenta a formação óssea endosteal em ratos (MAYAHARA *et al*., 1993). Portanto, a entrega local de bFGF a partir de microesferas de poli (lactídeo-co-glicólido) em áreas ao redor dos implantes de titânio pode melhorar a osseointegração em ratos diabéticos (ZOU *et al*., 2012).

O hormônio da paratireóide (PTH) tem efeitos significativos na regulação do metabolismo ósseo (CHANDRA *et al*., 2013). A síntese e secreção de PTH são controladas, sensivelmente, pelo mecanismo de detecção da concentração de cálcio. O PTH exerce efeitos anabólicos tanto nos osteoblastos quanto nos osteócitos, regulando a remodelação óssea; e a diferenciação de células-tronco mesenquimais flutua após alterações de PTH (FAN *et al*., 2017). O PTH promove o potencial osteogênico de células-tronco mesenquimais de ratas ovariectomizadas, que fornece novas perspectivas sobre estratégias potenciais para gerenciar a perda óssea diabética (WANG *et al*., 2021). Entretanto, as características metabólicas dos ratos diabéticos produziram uma condição incapaz de responder ao tratamento com PTH, com ou sem insulina associada (KUCHLER *et al*., 2011).

## Agentes hipoglicemiantes

A metformina é um dos meios farmacológicos mais utilizados para controlar os níveis de glicose no sangue. A ação ocorre em jejum e pós-prandial, atuando na redução da gliconeogênese e da produção hepática de glicose e/ou aumento da captação de glicose no músculo esquelético (HUNDAL; INZUCCI, 2003). Melhorias nos níveis de glicose no sangue e na reparação tecidual ao redor dos implantes foram observadas em ratos diabéticos usando metformina, além de aumento da expressão de OPG e diminuição da relação RANKL/OPG na área medular (INOUYE *et al*., 2014). Apesar disso, também foram encontrados resultados negativos onde não houve modulação do efeito deletério da hiperglicemia na consolidação óssea ou porcentagem reduzida de contato entre osso e implante e aumento da expressão de RANKL, ao redor dos implantes (BASTOS *et al*., 2017). Portanto, este medicamento pode ser insuficiente para reverter a influência negativa da hiperglicemia no processo de osseointegração de implantes dentais.

## Modificação do implante

O titânio e suas ligas são os materiais de implante dentário mais utilizados devido à resistência mecânica, inércia química e biocompatibilidade (OZAN *et al.*, 2017). Vários estudos relataram que implantes com superfície rugosa e porosa foram benéficos para a osseointegração e que a superfície do implante é importante durante os estágios iniciais da reparação óssea (YAMAWAKI *et al.*, 2017). Portanto, muitos estudos têm se concentrado nas propriedades superficiais dos implantes (POURMOLLAABBASSI; KARBASI; HASHEMIBENI, 2016).

Implantes com superfícies hidrofílicas têm sido utilizados para melhorar a osseointegração em cenários desafiadores, como pacientes com diabetes. Sugere-se que as superfícies hidrofílicas tenham o potencial de modular o processo de osseointegração produzindo resultados mais previsíveis (SCHLEGEL *et al.*, 2013). Schuster *et al.* (2021) compararam a neoformação óssea de uma superfície hidrofílica (Acqua®) e uma superfície hidrofóbica (Neoporos®) em ratos diabéticos. O grupo diabético, após período de reparação de 7 dias, com implantes Acqua apresentou valores significativamente maiores de contato osso-implante total e contato osso-implante trabecular em comparação aos implantes Neoporos. Os efeitos positivos da superfície Acqua foram capazes de neutralizar o impacto adverso do diabetes não controlado nos períodos iniciais de osseointegração. No entanto, após 28 dias *in vivo*, o comprometimento sistêmico metabólico causado pelo diabetes superou o efeito do tratamento de superfície (SHUSTER *et al.*, 2021).

Os implantes Sandblasted, Large-grit, Acid-etched (SLA) são obtidos pela técnica de jateamento de areia com grânulos grandes, que gera uma macro-rugosidade na superfície de titânio. Esse processo é seguido pela subtração ácido, que se sobrepõe à micro-rugosidade. O SLActive tem o processo de obtenção igual além disso, possui superfícies mais hidrofílicas. Estudos experimentais revelaram que os implantes SLActive levaram a um contato osso-implante significativamente maior em comparação com o SLA em animais diabéticos e comparável ao observado em animais não diabéticos (SCHLEGEL *et al.*, 2013; LEE *et al.*, 2013). Superfícies hidrofílicas resultaram em efeitos positivos em animais saudáveis e especialmente em animais diabéticos, o que demonstra que poderia melhorar o progresso da osseointegração em humanos diabéticos (SHUSTER *et al.*, 2021). Além disso, os implantes de titânio SLActive mostraram tendência de promover formação óssea total superior no início da osseointegração, sugerindo melhor prognóstico possível para o tratamento com implantes de pacientes diabéticos (LEE *et al.*, 2013).

Nanotubos de TiO2 preparados pela técnica de oxidação anódica imitam a estrutura fundamental em nanoescala do tecido ósseo (KULKARNI *et al.*,2015). Em comparação com as superfícies SLA, os implantes com superfície de nanotubos de TiO2 reduziram a inibição osteogenética induzida por estados de alto teor de glicose, revertendo a superprodução de ERO in vitro. A análise de micro-TC confirmou ainda, in vivo, a melhor capacidade

osteogenética dos implantes de superfície de nanotubos de TiO2 em ratos diabéticos. Esta estratégia pode fornecer superfícies de implantes mais favoráveis do que superfícies polidas mecanicamente e SLA para pacientes com diabetes (YANG *et al*., 2020).

O estrôncio (Sr) tem sido amplamente estudado na engenharia de tecidos ósseos porque pode não apenas estimular a formação óssea, mas também inibir a reabsorção óssea (OKUZO *et al*., 2017). In vivo, poderia prevenir alterações mecânicas estruturais ósseas como consequência do diabetes (ALVAREZ *et al*., 2018). O estrôncio também pode estimular os osteoblastos à osteogênese (ZHANG *et al.,* 2018). As superfícies SLA-Sr mostraram contato osso-implante significativamente maior em 4 e 8 semanas e expressão aumentada de osteoprotegerina em 4 semanas em ratos diabéticos. Além disso, apresentou maior contato osso-implante em 4 semanas em ratos normoglicêmicos. Sugere-se que superfícies de implantes de titânio incorporadas com estrôncio possam melhorar a osseointegração do implante em ratos diabéticos (XU *et al*., 2021).

Jateamento de areia de grão grande com implantes de oxidação de microarco (SL-MAO) e implantes com estruturas tubulares 3D interconectadas (I3D) têm potencial para serem testados em condições hiperglicêmicas. A modificação da superfície do SL-MAO criou uma morfologia topográfica caracterizada por crateras de tamanho micrométrico e poços em escala submicrométrica. Essa superfície resultou em composição química superior, que promoveu adesão, proliferação e diferenciação osteogênica. Os implantes de titânio modificados SL-MAO apresentaram osseointegração mais eficiente do que os controles SLA ou MAO, com proporção de área óssea e contato osso-implante, significativamente, maiores na região peri-implantar (HE *et al*., 2019). A estrutura em forma de tubo dos implantes I3D permite o armazenamento de quimioatraentes para mobilizar células-tronco, melhorando a osseointegração. Foi relatada maior deposição de cálcio e força de torque necessária para remover implantes I3D em comparação com implantes sólidos (BOLLMAN *et al*., 2020).

## CONCLUSÃO

Portanto, a presente revisão de literatura destaca a diversidade de fatores que influenciam negativamente a neoformação óssea em condições hiperglicêmicas e elucida possíveis estratégias para melhorar a osseointegração. Esta informação é particularmente relevante para dentistas que tratam pacientes com diabetes, uma vez que a reparação óssea deficiente e a falha do implante são complicações comuns nesta população. Embora promissoras, é importante observar a natureza experimental destas terapias e a necessidade de investigação adicional para transpor estes resultados para prática clínica.

## REFERÊNCIAS


AHLUWALIA, A.; TARNAWSKI, A. S. Critical role of hypoxia sensor--HIF-1α in VEGF gene activation. Implications for angiogenesis and tissue injury healing. *Current Medicinal Chemistry*, v. 19, n. 1, p. 90-97, 2012. doi:10.2174/092986712803413944.

ALBREKTSSON, T.; CHRCANOVIC, B.; JACOBSSON, M.; WENNERBERG, A. Osseointegration of implants – a biological and clinical overview. *Journal of Stomatology and Oral Surgery*, v. 2, n. 3, p. 1022, 2017.

ALBREKTSSON, T.; JEMT, T.; MÖLNE, J.; TENGVALL, P.; WENNERBERG, A. On inflammation-immunological balance theory - A critical apprehension of disease concepts around implants: Mucositis and marginal bone loss may represent normal conditions and not necessarily a state of disease. *Clinical Implant Dentistry and Related Research*, v. 21, n. 1, p. 183-189, 2019. doi:10.1111/cid.12711.

ALQAHTANI, N. A.; CHANDRAMOORTHY, H. C.; SHAIK, S.; SYED, J.; CHOWDHARY, R.; ANTONY, L. Bone Marrow Mesenchymal Stromal Cells (BMMSCs) Augment Osteointegration of Dental Implants in Type 1 Diabetic Rabbits: An X-Ray Micro-Computed Tomographic Evaluation. *Medicina (Kaunas)*, v. 56, n. 4, 2020. doi:10.3390/MEDICINA56040148.

ALRABIAH, M.; AL-AALI, K. A.; AL-SOWYGH, Z. H.; BINMAHFOOZ, A. M.; MOKEEM, S. A.; ABDULJABBAR, T. Association of advanced glycation end products with peri-implant inflammation in prediabetes and type 2 diabetes mellitus patients. *Clinical Implant Dentistry and Related Research*, v. 20, n. 4, p. 535-540, 2018. doi:10.1111/CID.12607.

ÁLVAREZ-LLORET, P.; FERNÁNDEZ, J. M.; MOLINUEVO, M. S.; et al. Multi-Scale Approach for the Evaluation of Bone Mineralization in Strontium Ranelate-Treated Diabetic Rats. *Biological Trace Element Research*, v. 186, n. 2, p. 457-466, 2018. doi:10.1007/s12011-018-1322-1.

AMERICAN DIABETES ASSOCIATION. Diagnosis and classification of diabetes mellitus. *Diabetes Care*, v. 37, SUPPL. 1, p. S81-S90, 2014. doi:10.2337/dc14-S081.

ASADIPOOYA, K.; UY, E. M. Advanced Glycation End Products (AGEs), Receptor for AGEs, Diabetes, and Bone: Review of the Literature. *Journal of Endocrine Society*, v. 3, n. 10, p. 1799-1818, 2019. doi:10.1210/JS.2019-00160.

BASTOS, M. F.; SERRÃO, C. R.; MIRANDA, T. S.; CRUZ, D. F.; DE SOUZA MALTA, F.; DUARTE, P. M. Effects of metformin on bone healing around titanium implants inserted in non-diabetic rats. *Clinical Oral Implants Research*, v. 28, n. 10, p. e146-e150, 2017. doi:10.1111/CLR.12960.

BOLLMAN, M.; MALBRUE, R.; LI, C.; et al. Improvement of osseointegration by recruiting stem cells to titanium implants fabricated with 3D printing. *Annals of the New York Academy of Sciences*, v. 1463, n. 1, p. 37-44, 2020. doi:10.1111/nyas.14251.

CHANDRA, A.; LAN, S.; ZHU, J.; et al. PTH prevents the adverse effects of focal radiation on bone architecture in young rats. *Bone*, v. 55, n. 2, p. 449-457, 2013. doi:10.1016/J.BONE.2013.02.023.

CIRANO, F. R.; PIMENTEL, S. P.; CASATI, M. Z.; et al. Effect of curcumin on bone tissue in the diabetic rat: repair of peri-implant and critical-sized defects. *International Journal of Oral and Maxillofacial Surgery*, v. 47, n. 11, p. 1495-1503, 2018. doi:10.1016/J.IJOM.2018.04.018.

CONTE, A.; GHIRALDINI, B.; CASARIN, R. C.; et al. Impact of type 2 diabetes on the gene expression of bone-related factors at sites receiving dental implants. *International Journal of Oral and Maxillofacial Surgery*, v. 44, n. 10, p. 1302-1308, 2015. doi:10.1016/J.IJOM.2015.06.001.

CORRÊA, M. G.; RIBEIRO, F. V.; PIMENTEL, S. P.; et al. Impact of resveratrol in the reduction of the harmful effect of diabetes on peri-implant bone repair: bone-related gene expression, counter-torque and micro-CT analysis in rats. *Acta Odontologica Scandinavica*, v. 79, n. 3, p. 1-8, 2021. doi:10.1080/00016357.2020.1797159.

COX, F. F.; MISIOU, A.; VIERKANT, A.; et al. Protective Effects of Curcumin in Cardiovascular Diseases - Impact on Oxidative Stress and Mitochondria. *Cells*, v. 11, n. 3, 2022. doi:10.3390/CELLS11030342.

DiMEGLIO, L. A.; EVANS-MOLINA, C.; ORAM, R. A. Type 1 diabetes. *Lancet (London, England)*, v. 391, n. 10138, p. 2449-2462, 2018. doi:10.1016/S0140-6736(18)31320-5.

DU, Z.; IVANOVSKI, S.; HAMLET, S. M.; FENG, J. Q.; XIAO, Y. The ultrastructural relationship between osteocytes and dental implants following osseointegration. *Clinical Implant Dentistry and Related Research*, v. 18, n. 2, p. 270-280, 2016. doi:10.1111/cid.12257.

EGUSA, H.; SONOYAMA, W.; NISHIMURA, M.; ATSUTA, I.; AKIYAMA, K. Stem cells in dentistry--Part II: Clinical applications. *Journal of Prosthodontic Research*, v. 56, n. 4, p. 229-248, 2012. doi:10.1016/J.JPOR.2012.10.001.

FAN, Y.; HANAI, J. I.; LE, P. T.; et al. Parathyroid Hormone Directs Bone Marrow Mesenchymal Cell Fate. *Cell Metabolism*, v. 25, n. 3, p. 661-672, 2017. doi:10.1016/J.CMET.2017.01.001.

FENG, Y.-F.; WANG, L.; ZHANG, Y.; et al. Effect of reactive oxygen species overproduction on osteogenesis of porous titanium implant in the presence of diabetes mellitus. *Biomaterials*, v. 34, n. 9, p. 2234-2243, 2013. doi:10.1016/j.biomaterials.2012.12.023.

FIORELLINI, J.; SOURVANOS, D.; CROHIN, C.; et al. Diabetic serum inhibits osteoblast adhesion to titanium surface through advanced glycation end products: an in vitro study. *International Journal of Oral and Maxillofacial Implants*, v. 35, n. 3, p. 551-559, 2020. doi:10.11607/JOMI.8114.

FLANAGAN, D. Osseous remodeling around dental implants. *Journal of Oral Implantology*, v. 45, n. 3, p. 239-246, 2019. doi:10.1563/AAID-JOI-D-18-00130.

GILOR, C.; FLEEMAN, L. M. One hundred years of insulin: Is it time for smart? *Journal of Small Animal Practice,* 2022. doi:10.1111/JSAP.13507.

HE, W.; YIN, X.; XIE, L.; et al. Enhancing osseointegration of titanium implants through large-grit sandblasting combined with micro-arc oxidation surface modification. *Journal of Materials Science: Materials in Medicine,* v. 30, n. 6, p. 73, 2019. doi:10.1007/s10856-019-6276-0.

HU, X.-F.; WANG, L.; XIANG, G.; LEI, W.; FENG, Y.-F. Angiogenesis impairment by the NADPH oxidase-triggered oxidative stress at the bone-implant interface: Critical mechanisms and therapeutic targets for implant failure under hyperglycemic conditions in diabetes. *Acta Biomaterialia*, v. 73, p. 470-487, 2018. doi:10.1016/j.actbio.2018.04.008.

HUNDAL, R. S.; INZUCCHI, S. E. Metformin: new understandings, new uses. *Drugs*, v. 63, n. 18, p. 1879-1894, 2003. doi:10.2165/00003495-200363180-00001.

INOUE, K. A. S.; BISCH, F. C.; ELSALANTY, M. E.; ZAKHARY, I.; KHASHABA, R. M.; BORKE, J. L. Effect of metformin on periimplant wound healing in a rat model of type 2 diabetes. *Implant Dentistry*, v. 23, n. 3, p. 319-327, 2014. doi:10.1097/ID.0000000000000069.

JIANG, X.; ZHU, Y.; LIU, Z.; TIAN, Z.; ZHU, S. Association between diabetes and dental implant complications: a systematic review and meta-analysis. *Acta Odontologica Scandinavica*, v. 79, n. 1, p. 9-18, 2021. doi:10.1080/00016357.2020.1761031.

KOMORI, T. Molecular Mechanism of Runx2-Dependent Bone Development. *Molecules and Cells*, v. 43, n. 2, p. 168-175, 2020. doi:10.14348/MOLCELLS.2019.0244.

KUCHLER, U.; SPILKA, T.; BARON, K.; TANGL, S.; WATZEK, G.; GRUBER, R. Intermittent parathyroid hormone fails to stimulate osseointegration in diabetic rats. *Clinical Oral Implants Research*, v. 22, n. 5, p. 518-523, 2011. doi:10.1111/J.1600-0501.2010.02047.X.

KULKARNI, M.; MAZARE, A.; GONGADZE, E.; et al. Titanium nanostructures for biomedical applications. *Nanotechnology*, v. 26, n. 6, p. 062002, 2015. doi:10.1088/0957-4484/26/6/062002.

LEE, S. B.; RETZEPI, M.; PETRIE, A.; HAKIMI, A. R.; SCHWARZ, F.; DONOS, N. The effect of diabetes on bone formation following application of the GBR principle with the use of titanium domes. *Clinical Oral Implants Research*, v. 24, n. 1, p. 28-35, 2013. doi:10.1111/j.1600-0501.2012.02448.x.

LEKKALA, S.; TAYLOR, E. A.; HUNT, H. B.; DONNELLY, E. Effects of diabetes on bone material properties. *Current Osteoporosis Reports*, v. 17, n. 6, p. 455-464, 2019. doi:10.1007/S11914-019-00538-6.

LIANG, C.; SUN, R.; XU, Y.; GENG, W.; LI, J.; LI, J. Effect of the Abnormal Expression of BMP-4 in the Blood of Diabetic Patients on the Osteogenic Differentiation Potential of Alveolar BMSCs and the Rescue Effect of Metformin: A Bioinformatics-Based Study. *BioMed Research International*, v. 2020, 2020. doi:10.1155/2020/7626215.

LIU, Z.; ZHOU, W.; TANGL, S.; LIU, S.; XU, X.; RAUSCH-FAN, X. Potential mechanism for osseointegration of dental implants in Zucker diabetic fatty rats. *British Journal of Oral and Maxillofacial Surgery*, v. 53, n. 8, p. 748-753, 2015. doi:10.1016/J.BJOMS.2015.05.023.

LUO, D.; HU, Y.; TANG, Y.; DING, X.; LI, C.; ZHENG, L. Effect of advanced glycation end products on autophagic ability in osteoblasts. *Zhong Nan Da Xue Xue Bao Yi Xue Ban (Journal of Central South University. Medical sciences)*, v. 46, n. 4, p. 361-367, 2021. doi:10.11817/J.ISSN.1672-7347.2021.190401.

MARGONAR, R.; SAKAKURA, C. E.; HOLZHAUSEN, M.; PEPATO, M. T.; CÂNDIA ALBA, R.; MARCANTONIO, E. The influence of diabetes mellitus and insulin therapy on biomechanical retention around dental implants: a study in rabbits. *Implant Dentistry*, v. 12, n. 4, p. 333-339, 2003. doi:10.1097/01.ID.0000086482.65273.B7.

MAURÍCIO, J. M.; MIRANDA, T. S.; ALMEIDA, M. L.; SILVA, H. D.; FIGUEIREDO, L. C.; DUARTE, P. M. An umbrella review on the effects of diabetes on implant failure and peri-implant diseases. *Brazilian Oral Research*, v. 33, supl. 1, 2019. doi:10.1590/1807-3107BOR-2019.VOL33.0070.

MAYAHARA, H.; ITO, T.; NAGAI, H.; et al. In vivo stimulation of endosteal bone formation by basic fibroblast growth factor in rats. *Growth Factors*, v. 9, n. 1, p. 73-80, 1993. doi:10.3109/08977199308991583.

MORASCHINI, V.; POUBEL, L. A. da C.; FERREIRA, V. F.; BARBOZA, E. D. S. P. Evaluation of survival and success rates of dental implants reported in longitudinal studies with a follow-up period of at least 10 years: a systematic review. *International Journal of Oral and Maxillofacial Surgery*, v. 44, n. 3, p. 377-388, 2015. doi:10.1016/j.ijom.2014.10.023.

MURRAY, C. E.; COLEMAN, C. M. Impact of diabetes mellitus on bone health. *International Journal of Molecular Sciences*, v. 20, n. 19, 2019. doi:10.3390/IJMS20194873.

OGAWA, N.; YAMAGUCHI, T.; YANO, S.; YAMAUCHI, M.; YAMAMOTO, M.; SUGIMOTO, T. The combination of high glucose and advanced glycation end-products (AGEs) inhibits the mineralization of osteoblastic MC3T3-E1 cells through glucose-induced increase in the receptor for AGEs. *Hormone and Metabolic Research*, v. 39, n. 12, p. 871-875, 2007. doi:10.1055/S-2007-991157.

OH, S. M.; SHIN, J. S.; KIM, I. K.; et al. Therapeutic Effects of HIF-1α on Bone Formation around Implants in Diabetic Mice Using Cell-Penetrating DNA-Binding Protein. *Molecules*, v. 24, n. 4, 2019. doi:10.3390/MOLECULES24040760.

Okuzu, Y., Fujibayashi, S., Yamaguchi, S., Matsushita, T., Shroff, A., Matsuda, S. Strontium and magnesium ions released from bioactive titanium metal promote early bone bonding in a rabbit implant model. *Acta Biomaterialia*, v. 63, p. 383-392, 2017. doi:10.1016/j.actbio.2017.09.019.

OZAN, S.; LIN, J.; LI, Y.; WEN, C. New Ti-Ta-Zr-Nb alloys with ultrahigh strength for potential orthopedic implant applications. *Journal of the Mechanical Behavior of Biomedical Materials*, v. 75, p. 119-127, 2017. doi:10.1016/J.JMBBM.2017.07.011.

PARK, M. S.; KIM, S. S.; CHO, S. W.; CHOI, C. Y.; KIM, B. S. Enhancement of the osteogenic efficacy of osteoblast transplantation by the sustained delivery of basic fibroblast growth factor. *Journal of Biomedical Materials Research Part B: Applied Biomaterials*, v. 79, n. 2, p. 353-359, 2006. doi:10.1002/JBM.B.30549.

PARK, S. Y.; CHOI, K. H.; JUN, J. E.; CHUNG, H. Y. Effects of Advanced Glycation End Products on Differentiation and Function of Osteoblasts and Osteoclasts. *Journal of Korean Medical Science*, v. 36, n. 37, p. 1-11, 2021. doi:10.3346/JKMS.2021.36.E239.

POURMOLLAABBASSI, B.; KARBASI, S.; HASHEMIBENI, B. Evaluate the growth and adhesion of osteoblast cells on nanocomposite scaffold of hydroxyapatite/titania coated with poly hydroxybutyrate. *Advanced Biomedical Research*, v. 5, n. 1, p. 156, 2016. doi:10.4103/2277-9175.188486.

QUINTERO, D. G.; WINGER, J. N.; KHASHABA, R.; BORKE, J. L. Advanced glycation endproducts and rat dental implant osseointegration. *Journal of Oral Implantology*, v. 36, n. 2, p. 97-103, 2010. doi:10.1563/AAID-JOI-D-09-00032.

RENDRA, E.; RIABOV, V.; MOSSEL, D. M.; SEVASTYANOVA, T.; HARMSEN, M. C.; KZHYSHKOWSKA, J. Reactive oxygen species (ROS) in macrophage activation and function in diabetes. *Immunobiology*, v. 224, n. 2, p. 242-253, 2019. doi:10.1016/j.imbio.2018.11.010.

RIBEIRO, F. V.; PIMENTEL, S. P.; CORRÊA, M. G.; BORTOLI, J. P.; MESSORA, M. R.; CASATI, M. Z. Resveratrol reverses the negative effect of smoking on peri-implant repair in the tibia of rats. *Clinical Oral Implants Research*, v. 30, n. 1, p. 1-10, 2019. doi:10.1111/CLR.13384.

SAITO, N.; MIKAMI, R.; MIZUTANI, K.; et al. Impaired dental implant osseointegration in rat with streptozotocin-induced diabetes. *Journal of Periodontal Research*, v. 57, n. 2, p. 412-424, 2022. doi:10.1111/jre.12972.

SARAN, U.; GEMINI PIPERNI, S.; CHATTERJEE, S. Role of angiogenesis in bone repair. *Archives of Biochemistry and Biophysics*, v. 561, p. 109-117, 2014. doi:10.1016/J.ABB.2014.07.006.

SARMAH, S.; ROY, A. S. A review on prevention of glycation of proteins: Potential therapeutic substances to mitigate the severity of diabetes complications. *International Journal of Biological Macromolecules*, v. 195, p. 565-588, 2022. doi:10.1016/j.ijbiomac.2021.12.041.

SCHLEGEL, K. A.; PRECHTL, C.; MÖST, T.; SEIDL, C.; LUTZ, R.; VON WILMOWSKY, C. Osseointegration of SLActive implants in diabetic pigs. *Clinical Oral Implants Research*, v. 24, n. 2, p. 128-134, 2013. doi:10.1111/J.1600-0501.2011.02380.X.

SCHUSTER, A. J.; DE ABREU, J. L. B.; POLA, N. M.; WITEK, L.; COELHO, P. G.; FAOT, F. Histomorphometric analysis of implant osseointegration using hydrophilic implants in diabetic rats. *Clinical Oral Investigations*, v. 25, n. 10, p. 5867-5878, 2021. doi:10.1007/S00784-021-03892-X.

SHAO, J.; LIU, S.; ZHENG, X.; CHEN, J.; LI, L.; ZHU, Z. Berberine promotes peri-implant osteogenesis in diabetic rats by ROS-mediated IRS-1 pathway. *BioFactors*, v. 47, n. 1, p. 80-92, 2021. doi:10.1002/BIOF.1692.

SOUZA, A. C. R. de; TEDESCO, B. A. N.; LOURENÇÃO, P. L. T. de A.; et al. Ultrastructural analysis of bone formation around dental implants in nondiabetic rats, severe diabetics not controlled and controlled with insulin**.** *Acta Cirúrgica Brasileira*, v. 35, n. 11, p. 1-7, 2020. doi:10.1590/acb351101.

TAKAYANAGI, H. RANKL as the master regulator of osteoclast differentiation. *Journal of Bone and Mineral Metabolism*, v. 39, n. 1, p. 13-18, 2021. doi:10.1007/S00774-020-01191-1.

WANG, L.; GAO, Z.; LIU, C.; LI, J. Potential biomarkers of abnormal osseointegration of implants in type II diabetes mellitus. *BMC Oral Health*, v. 21, n. 1, 2021. doi:10.1186/S12903-021-01939-9.

WANG, Y.; HUANG, L.; QIN, Z.; et al. Parathyroid hormone ameliorates osteogenesis of human bone marrow mesenchymal stem cells against glucolipotoxicity through p38 MAPK signaling. *IUBMB Life*, v. 73, n. 1, p. 213-222, 2021. doi:10.1002/iub.2420.

WU, S.; WANG, G.; LIU, Z.; et al. Effect of geniposide, a hypoglycemic glucoside, on hepatic regulating enzymes in diabetic mice induced by a high-fat diet and streptozotocin. *Acta Pharmacologica Sinica*, v. 30, n. 2, p. 202-208, 2009. doi:10.1038/aps.2008.17.

WU, Y.; YU, T.; YANG, X.; et al. Vitamin D3 and insulin combined treatment promotes titanium implant osseointegration in diabetes mellitus rats. *Bone*, v. 52, n. 1, p. 1-8, 2013.

XIANG, G.; HUANG, X.; WANG, T.; et al. The impact of sitagliptin on macrophage polarity and angiogenesis in the osteointegration of titanium implants in type 2 diabetes. *Biomedicine & Pharmacotherapy*, v. 126, 2020. doi:10.1016/J.BIOPHA.2020.110078.

XU, Y.; ZHANG, L.; XU, J.; et al. Strontium-incorporated titanium implant surfaces treated by hydrothermal treatment enhance rapid osseointegration in diabetes: A preclinical vivo experimental study. *Clinical Oral Implants Research*, v. 32, n. 11, p. 1366-1383, 2021. doi:10.1111/CLR.13837.

YAMAWAKI, I.; TAGUCHI, Y.; KOMASA, S.; TANAKA, A.; UMEDA, M. Effects of glucose concentration on osteogenic differentiation of type II diabetes mellitus rat bone marrow-derived mesenchymal stromal cells on a nano-scale modified titanium. *Journal of Periodontal Research*, v. 52, n. 4, p. 761-771, 2017. doi:10.1111/JRE.12446.

YANG, J.; ZHANG, H.; MAN CHAN, S.; et al. TiO2 Nanotubes Alleviate Diabetes-Induced Osteogenetic Inhibition. *International Journal of Nanomedicine*, v. 15, p. 3523-3537, 2020. doi:10.2147/IJN.S237008.

YUSUF, A. P.; ZHANG, J.; LI, J.; MUHAMMAD, A.; ABUBAKAR, M. B. Herbal medications and natural products for patients with covid-19 and diabetes mellitus: Potentials and challenges. *Phytomedicine Plus*, v. 2, n. 3, 2022. doi:10.1016/j.phyplu.2022.100280.

ZHANG, H.; GAN, L.; ZHU, X.; et al. Moderate-intensity 4 mT static magnetic fields prevent bone architectural deterioration and strength reduction by stimulating bone formation in streptozotocin-treated diabetic rats. *Bone*, v. 107, p. 36-44, 2018. doi:10.1016/j.bone.2017.10.024.

ZHANG, Y.; LI, X.; ZOU, D.; et al. Treatment of Type 2 Diabetes and Dyslipidemia with the Natural Plant Alkaloid Berberine. *Journal of Clinical Endocrinology and Metabolism*, v. 93, n. 7, p. 2559-2565, 2008. doi:10.1210/jc.2007-2404.

ZHOU, J.; ZHOU, S.; TANG, J.; et al. Protective effect of berberine on beta cells in streptozotocin- and high-carbohydrate/high-fat diet-induced diabetic rats. *European Journal of Pharmacology*, v. 606, n. 1-3, p. 262-268, 2009. doi:10.1016/j.ejphar.2008.12.056.

ZOU, G. K.; SONG, Y. L.; ZHOU, W.; et al. Effects of local delivery of bFGF from PLGA microspheres on osseointegration around implants in diabetic rats. *Oral Surgery, Oral Medicine, Oral Pathology, Oral Radiology*, v. 114, n. 3, p. 284-289, 2012. doi:10.1016/j.tripleo.2011.07.006.

# REABSORÇÕES RADICULARES TRATADAS COM ENDODONTIA REGENERATIVA: REVISÃO DE LITERATURA

*Data de aceite: 01/07/2024*

**Mariana Souza d'Afonseca**
Universidade Federal da Bahia
Salvador - Bahia
http://lattes.cnpq.br/2786606270853628

**Hylara Oliveira Céu dos Santos**
Universidade Federal da Bahia
Salvador – Bahia
http://lattes.cnpq.br/2635186102498724

**Juliana Yuri Nagata**
Universidade Federal de Sergipe
Lagarto - SE
https://orcid.org/0000-0002-5509-5110

**Maria Tereza Pedrosa de Albuquerque**
Universidade Federal da Bahia
Salvador – Bahia
https://orcid.org/0000-0002-5056-8126

**RESUMO:** As reabsorções radiculares são processos fisiológicos ou patológicos que levam a destruição progressiva do cemento e da dentina radicular, podendo ser classificadas em reabsorção interna, externa, inflamatória ou substitutiva. De origem multifatorial, o trauma dental representa o fator etiológico de maior relevância para a sua incidência. Dentre as opções de tratamentos para as reabsorções radiculares, o tratamento endodôntico regenerativo tem sido relatado como uma opção com resultados promissores. O presente capítulo teve como objetivo revisar na literatura o emprego da Endodontia regenerativa como tratamento para casos de reabsorção radicular. Foi realizada uma busca avançada na base de dados PUBMED, utilizando a associação entre os seguintes descritores: "Regenerative Endodontics", "Root resorption", "Regenerative treatment" e "dental trauma". Ao todo, foram selecionados 19 artigos que se enquadravam nos critérios de elegibilidade, englobando estudos clínicos e relatos de casos que trataram reabsorções radiculares por meio da Endodontia regenerativa. A partir dessa seleção, foram discutidos os principais tipos de traumas que levam a reabsorção radicular, o sucesso da terapia regenerativa abordada em casos de reabsorções radiculares e as perspectivas futuras para este perfil de tratamento. Diversos estudos demonstraram que esse tratamento é capaz de interromper o processo de reabsorção, promover o aumento do comprimento e espessura do canal radicular, além do fechamento apical em dentes com ápices abertos. No entanto, são necessários estudos clínicos

com longos tempos de acompanhamento sobre esse tema, a fim de se obter mais detalhes e assim tornar possível incluir esta técnica entre as possibilidades de tratamento para as reabsorções dentárias.
**PALAVRAS-CHAVE:** Endodontia regenerativa, reabsorção da raiz, traumatismo dentário.

**ABSTRACT:** Root resorptions are physiological or pathological processes that lead to the progressive destruction of cementum and root dentin, and they can be classified as internal, external, inflammatory, or replacement resorption. With multifactorial origins, dental trauma represents the most relevant etiological factor for their incidence. Among the treatment options for root resorptions, regenerative endodontic treatment has been reported as an option with promising results. The aim of this chapter is to review in the literature the use of regenerative endodontics as a treatment for cases of root resorption. An advanced search was conducted in the PUBMED database using the combination of the following descriptors: “Regenerative Endodontics,” “Root resorption,” “Regenerative treatment,” and “dental trauma.” In total, 19 articles that met the eligibility criteria were selected, including clinical studies and case reports addressing root resorptions through regenerative endodontics. From this selection, the main types of traumas leading to root resorption, the success of regenerative therapy in cases of root resorption, and future perspectives for this treatment profile were discussed. Several studies have demonstrated that this treatment can interrupt the resorption process, promote an increase in the length and thickness of the root canal, and achieve apical closure in teeth with open apices. However, clinical studies with long-term follow-up on this topic are necessary to obtain more details and thus make it possible to include this technique among the treatment options for dental resorptions.
**KEYWORDS:** Regenerative Endodontics, root resorption, dental trauma.

## INTRODUÇÃO

Reabsorções radiculares são processos fisiológicos ou patológicos, caracterizados pela perda de estrutura dentária devido à atividade de células osteoclásticas e/ou odontoclásticas (Nageh *et al.*, 2021), sendo identificadas inadvertidamente em 15,7% dos casos investigados por meio de tomografia computadorizada cone beam (Dao *et al.*, 2023). As reabsorções podem ser classificadas de acordo com o local do seu desenvolvimento em reabsorções externas e internas (Patel *et al.*, 2022). Diversos fatores etiológicos associados à sua patogenicidade têm sido descritos, no entanto, os traumatismos dentais parecem estar mais amplamente e diretamente relacionados à sua ocorrência (Chitsaz *et al.*, 2021; Lin *et al.,* 2022). O trauma dentário acomete frequentemente crianças de 6 a 13 anos e tem como complicações mais comuns a necrose pulpar (45 a 96%), e as reabsorções radiculares (12 a 80%) (Chitsaz *et al.*, 2021; Tzanetakis, 2017). Dentre os diversos tipos, a reabsorção radicular inflamatória externa ocorre em 11,6% das luxações laterais, 33,3% das luxações intrusivas e 26,5% das avulsões (Hecova *et al.*, 2010). Independente da sua causa ou localização, a reabsorção radicular é um processo irreversível que, se não tratada, pode levar a perda da unidade dentária acometida (Patel *et al.*, 2022).

Existem algumas opções de tratamento para as reabsorções radiculares, os quais são aplicados de acordo com o tipo de reabsorção e estágio de progressão das mesmas. As reabsorções internas inflamatórias e substitutivas devem ser conduzidas por meio de tratamento endodôntico apenas quando o dente apresentar condições de ser mantido em boca (Patel *et al*., 2022). Nessa terapia, deve-se obter a máxima desinfecção dos canais radiculares e eliminação de qualquer tecido vital apical que esteja sustentando a reabsorção (Patel *et al*., 2022). Para isso, o hipoclorito de sódio representa a substância de escolha para irrigação, uma vez que apresenta a propriedade de solvente de matéria orgânica e o hidróxido de cálcio deverá ser inserido como medicação intracanal, visando neutralizar o pH ácido do ambiente inflamatório e concomitantemente promover ação antimicrobiana. Para a obturação, técnicas termoplastificadoras têm sido indicadas com intuito de otimizar o selamento do defeito irregular causado pela reabsorção (Patel *et al*., 2022).

Na reabsorção radicular externa, o tratamento também deverá almejar a remoção do fator etiológico, que frequentemente pode estar associado à presença de infecção dos canais radiculares que atuam como fatores estimulantes/mantenedores, de forma a interromper o processo de reabsorção (Patel *et al*., 2022). A inserção de medicamento intracanal também está indicada por alguns meses para reduzir a inflamação e inibir a atividade dos osteoclastos (Patel *et al*., 2022).

Recentemente, o tratamento endodôntico regenerativo tem sido reportado como uma alternativa para o tratamento das reabsorções radiculares em uma série de relatos de casos publicados em diversos jornais de relevância científica na área da Endodontia. Tradicionalmente, essa terapia propõe-se a regenerar ou reparar o tecido pulpar lesionado, permitindo consequentemente deposição de tecido mineralizado em sua estrutura (Elfrink *et al*., 2021). Os primeiros estudos nessa área demonstraram que esse tratamento foi capaz de eliminar a periodontite apical, estimular o desenvolvimento radicular de dentes permanentes com ápice aberto e necrose pulpar, permitindo em alguns casos o restabelecimento da sensibilidade pulpar (Lu et al., 2023). Diante dos resultados obtidos com dentes imaturos, o emprego da regeneração tem sido sugerido como possibilidade terapêutica para a reabsorção radicular, possibilitando a substituição da estrutura perdida, visto que esse tratamento promove a deposição de tecido mineralizado (Saoud *et al*., 2016a).

A simplicidade técnica associada aos resultados biológicos e clínicos vantajosos da regeneração endodôntica parecem conduzir a maiores investigações sobre essa possível indicação de tratamento. Dessa forma, faz- se necessário um estudo mais aprofundado sobre as evidências científicas publicadas até o momento acerca do tratamento endodôntico regenerador para reabsorções radiculares de origem traumática. Essa reflexão e análise podem ajudar a demonstrar de forma mais precisa e robusta os resultados que se deve esperar a partir desse tratamento com a futura possibilidade de inserção dessa terapia na rotina endodôntica clínica dos profissionais.

## OBJETIVO

Este capítulo tem como objetivo revisar na literatura o emprego da Endodontia regenerativa como tratamento para casos de reabsorção radicular.

## LEVANTAMENTO DOS ARTIGOS CIENTÍFICOS SOBRE REABSORÇÃO RADICULAR E REGENERAÇÃO ENDODÔNTICA

O levantamento bibliográfico foi realizado por meio de uma busca avançada na base de dados PUBMED no dia 06 de Maio de 2023, às 21h, utilizando-se a associação entre as seguintes palavras-chave: “Regenerative Endodontics AND root resorption” (n=45 artigos), “Root resorption AND regenerative treatment” (n=124 artigos), “Root resorption AND regenerative treatment AND dental trauma” (n=25 artigos). A partir desta busca encontrou-se um total de 128 artigos dos quais apenas 19 artigos foram selecionados para serem descritos no presente capítulo, seguindo os seguintes critérios de inclusão: descrição de casos clínicos ou estudo clínico envolvendo casos de reabsorção dentária, ocasionada por trauma dental; dentes permanentes com ápice aberto ou fechado acometidos por reabsorção dentária; e reabsorção dentária tratada por meio de tratamento regenerador. Os critérios de exclusão foram: artigos estudando dentes decíduos; emprego da endodontia regenerativa que não envolvesse casos de reabsorção radicular, trabalhos que não abordassem o trauma dental como fator etiológico da reabsorção dental e artigos relacionados à área de Medicina. Além disso, foram adicionados 5 artigos manualmente que não puderam ser filtrados na busca por palavras-chave, a fim de ampliar a compreensão do tema, todos também presentes no PUBMED. O passo a passo da seleção dos artigos pode ser melhor compreendida na Figura 1.

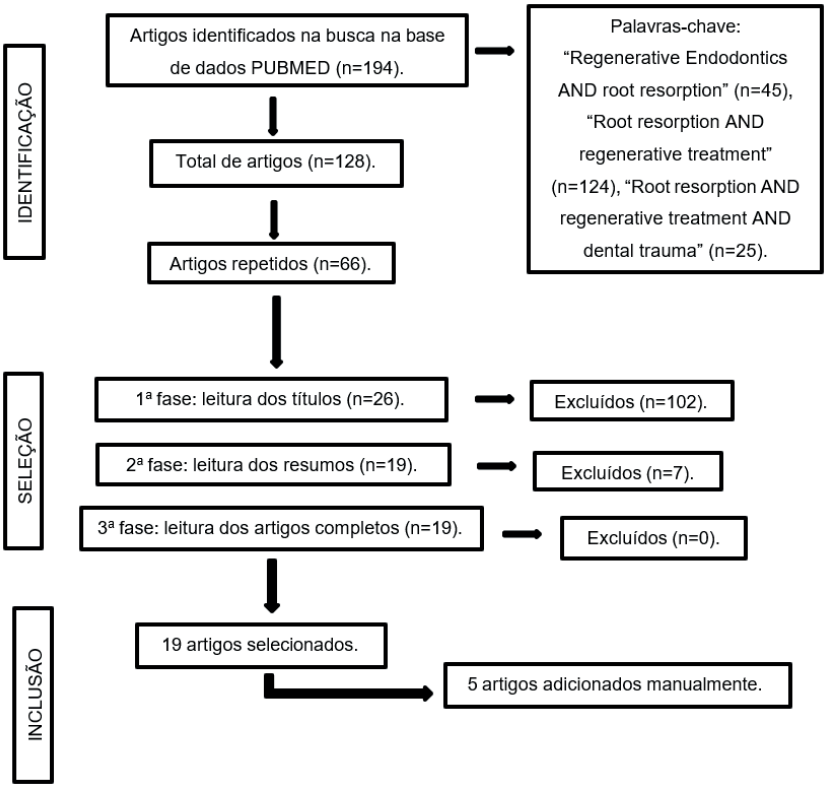


Figura 1. Fluxograma da seleção dos artigos

Fonte: produzido pelo próprio autor.

## VISÃO GERAL SOBRE AS REABSORÇÕES RADICULARES

Reabsorções radiculares ocorrem devido à perda de tecidos duros dentários como resultado da ação de células clásticas (Loroño *et al.*, 2022). Diversos fatores etiológicos das reabsorções são mencionados em estudos, dentre eles o trauma, infecções periodontais, cáries, além de fatores iatrogênicos, como o clareamento dental e tratamento ortodôntico (Nageh *et al.*, 2021). A classificação das reabsorções radiculares citadas na literatura baseia-se em alguns parâmetros como: localização, tamanho, peculiaridades etiopatogenéticas, características radiográficas e quadro histológico (Heboyan *et al.*, 2022). De acordo com Patel et al; (2022, p. 892–921) as reabsorções podem ser divididas em reabsorção radicular interna, externa, inflamatória e por substituição. Independente da sua origem, as reabsorções são processos irreversíveis e consideradas pela American Association of Endodontists (AAE), no Formulário de Avaliação de Dificuldade de Casos Endodônticos e Diretrizes, como situações clínicas com "alta dificuldade" de tratamento, devido ao desafio de alcançar um resultado previsível (Dadpe *et al.*, 2023).

Embora a etiologia das reabsorções ainda não seja completamente compreendida, existem diversos fatores citados na literatura que podem estar relacionados ao seu acontecimento. Esses fatores podem ser divididos em dois grupos, sendo eles endógenos ou exógenos. Dentre os fatores endógenos podemos citar: sexo, idade, raça, características da oclusão e predisposição genética (Heboyan *et al.*, 2022). Como fatores exógenos destacam-se os traumas, movimentação ortodôntica, infecção pulpar e procedimentos de clareamento dentário (Patel *et al.*, 2022). Diversos estudos na literatura têm demonstrado as injúrias traumáticas como a principal causa para ocorrência das reabsorções radiculares, estando diretamente associadas a traumas severos como avulsão, luxação intrusiva e luxação lateral (Hecova *et al.*, 2010). Devido à incidência mais comum durante a infância, observam-se situações de trauma nos quais as raízes dos dentes permanentes ainda não estão completamente formadas, tornando o tratamento endodôntico mais desafiador, visto que estes dentes se encontram estruturados com paredes de dentinas finas, frágeis e com os ápices abertos (Santiago *et al.*, 2015).

Nos artigos científicos utilizados para o presente capítulo, foi possível observar que todos os pacientes eram jovens, com faixa etária que variou de 6 a 30 anos e com histórico de trauma em dentes anteriores, sustentando o que foi dito em estudos realizados anteriormente que demonstram a íntima associação do trauma com a incidência das reabsorções. O tipo de trauma mais comumente encontrado nos estudos foi a avulsão, sendo reportado por 8 artigos. Além disso, foi observado que 11 artigos envolviam dentes imaturos apresentando raízes com formação incompleta. Além do fator causal, notou-se que todos os estudos clínicos selecionados para a realização da presente revisão de literatura estavam associados à necrose pulpar, a qual representa a sequela mais comumente associada ao trauma dental (26,9%) (Hecova *et al.*, 2010).

## TIPOS DE REABSORÇÕES RADICULARES

### Reabsorções internas

A reabsorção radicular interna é definida como uma destruição dos tecidos dentinários na região interna do canal, causada por um dano à camada odontoblástica e à camada não mineralizada de pré-dentina levando à ativação dos odontoclastos, e associada principalmente a traumas e inflamação pulpar crônica (Kaval, Güneri; Çalışkan, 2018). Por ser uma reabsorção rara e geralmente assintomática, o seu diagnóstico torna-se difícil, sendo muitas vezes descoberta acidentalmente em exames radiográficos de rotina (Arnold, 2021). Radiograficamente, os defeitos geralmente são uniformes, apresentando uma forma de redonda a oval, e há interrupção no espaço normal do canal radicular (Kaval, Güneri; Çalışkan, 2018). No entanto, em estágios mais avançados pode desenvolver sintomatologia, causando uma periodontite apical e, se não tratada, o seu avanço pode levar à perfuração da parede externa da raiz e à perda dentária (Nageh *et al.*, 2021).

Este tipo de reabsorção pode ser dividido em reabsorção radicular interna inflamatória e substitutiva. A reabsorção radicular inflamatória envolve apenas a perda da dentina, enquanto na reabsorção radicular substitutiva ocorre deposição de tecido mineralizado semelhante a osso ou cemento no defeito da reabsorção na dentina intrarradicular (Patel *et al*., 2022).

Os mecanismos de ação celular das reabsorções ainda não foram completamente compreendidos e são objetos de estudo na literatura. Sabe-se que, para a patogênese da reabsorção radicular interna ocorrer é preciso haver a ação dos odontoclastos, células multinucleadas capazes de formar lacunas de reabsorção e que estão envolvidas na resposta imune celular não específica a estímulos patológicos e fisiológicos (Loroño *et al*., 2022; Arnold, 2021). As células progenitoras dos odontoclastos estão localizadas na polpa dental e no ligamento periodontal e sua atividade é mediada pelos receptores ativadores do fator nuclear kappa-B /receptor ativador do fator nuclear kappa-B ligante (Arnold, 2021). Após estimulação da diferenciação celular e fusão das células progenitoras (mononucleadas) em odontoclastos (células multinucleadas), os mesmos se fixam à dentina mineralizada e produzem um ambiente altamente ácido com pH aproximado de 4,5, que consequentemente dará início ao processo de reabsorção da raiz, deixando espaços vazios na sua região interna (Arnold, 2021). Nos casos de reabsorção interna substitutiva, além de todos os processos citados anteriormente, ocorre também a formação de tecido duro semelhante a osso ou cemento nas cavidades de reabsorção (Patel et al., 2022).

O presente capítulo incluiu seis artigos que descreveram a ocorrência de reabsorção interna após uma lesão traumática, e dentre eles, quatro artigos foram classificados como reabsorções inflamatórias e dois estudos referiam-se a casos de reabsorções internas substitutivas. Além disso, todos os casos foram tratados por meio de terapia regenerativa, sendo observado que o principal tipo de trauma associado ao desenvolvimento de reabsorção interna foi a avulsão. O protocolo regenerador mais frequentemente utilizado para tratar esses casos de reabsorção interna envolveu o uso de hipoclorito de sódio a 1,5% e EDTA 17% como soluções irrigadoras, hidróxido de cálcio como medicação intracanal e coágulo sanguíneo como scaffold.

## Reabsorções externas

Reabsorções radiculares externas são consideradas sequelas de traumas dento-alveolares graves iniciadas após perda da camada de revestimento radicular composta de cemento e cementoblastos (Chitsaz *et al*., 2021). A reabsorção radicular externa de superfície é induzida por um estímulo de pressão (fator iniciador), que causa reabsorção na superfície da raiz, envolvendo principalmente o cemento e ocasionalmente a dentina. Este tipo de reabsorção apresenta caráter não infeccioso, transitório e reversível, sendo a remoção do fator causal suficiente para o seu controle e reparo (Patel *et al*., 2022; Heboyan

*et al*., 2022). A reabsorção radicular externa inflamatória é comumente observada após processos infecciosos, traumas e movimentação ortodôntica, podendo ocorrer ao redor dos ápices de dentes com polpas inflamadas ou infectadas, bem como ao longo de toda a extensão da superfície radicular danificada quando o fator etiológico estiver associado ao trauma dental (Chitsaz et al., 2021; Lin et al., 2022). Essa reabsorção ocorre após estímulos mecânicos ou químicos, resultando em inflamação, exposição dos túbulos dentinários, reabsorção da superfície do cemento radicular e consequente perda da barreira protetora da raiz (Lu et al., 2023). Geralmente é assintomática, porém alguns pacientes podem apresentar sintomas semelhantes a uma infecção pulpar. Além disso, se a reabsorção resultar em necrose pulpar, o paciente poderá apresentar sintomas semelhantes ao de uma periodontite apical, respondendo negativamente aos testes de sensibilidade e apresentando sensibilidade aos testes de palpação e percussão (Heboyan *et al*, 2022). Outro tipo de reabsorção radicular externa é a reabsorção por substituição, causada por trauma severo no ligamento periodontal, resultando em perda de vitalidade das células da região e em uma injúria significante no cemento. Neste tipo de reabsorção, a dentina e o cemento são destruídos pela atividade dos osteoclastos e o defeito é substituído por tecido ósseo através da atividade dos osteoblastos durante o processo de reparo (Heboyan *et al*., 2022).

A patogênese das reabsorções radiculares externas atribui-se a um dano à camada de pré-cemento não mineralizada, geralmente associada a um trauma, causando compressão e dano aos vasos sanguíneos do ligamento periodontal e levando a hipóxia e morte dos cementoblastos. Em seguida, osteoclastos migram para o local da lesão, ligam-se ao tecido duro e começam a reabsorver a superfície da raiz (Patel *et al*., 2022). No entanto, se o estímulo causador da reabsorção for removido, o processo pode cessar. A reabsorção externa inflamatória inicia-se a partir de uma injúria local (fator iniciador), seguida de contaminação bacteriana (fator mantenedor), que por sua vez provocará uma resposta imune responsável por sustentar o processo de reabsorção (Lin et al., 2022). O infiltrado inflamatório presente é composto por macrófagos, linfócitos, leucócitos polimorfonucleares e células plasmáticas, que irão participar do processo de reabsorção juntamente aos odontoclastos e aos osteoclastos (Patel *et al*., 2022). Alguns fatores como alterações necróticas da polpa, presença de microrganismos, exposição de túbulos dentinários e canais não completamente desenvolvidos representam fatores de risco para patogênese e para a progressão das reabsorções inflamatórias, visto que contribuem para o acúmulo de bactérias e restos de tecidos mineralizados na região (Heboyan *et al*., 2022). Neste processo, os microrganismos presentes no canal radicular e nos túbulos dentinários liberam lipopolissacarídeos e peptideoglicanos no periodonto (Lu et al., 2023). Esses compostos desencadeiam uma resposta imunológica na qual macrófagos, neutrófilos, proteínas do complemento e anticorpos produzidos pelos linfócitosBsão secretados nos tecidos circundantes (Lin *et al*., 2022). As células de defesa promovem a liberação de

citocinas, como IL-1, IL-6 e TNF-α, que estimulam a produção de RANK- Ligante (RANKL), que por sua vez irá induzir a diferenciação de monócitos em osteoclastos/odontoclastos, células responsáveis pela reabsorção de osso e dentina, respectivamente (Lin *et al.*, 2022). A reabsorção externa substitutiva ocorre após o rompimento ou compressão do ligamento periodontal, causando uma lesão que resulta na necrose das células deste tecido (Patel *et al.*, 2022). O cemento e a dentina infectados são reabsorvidos pelas células osteoclásicas e posteriormente são substituídos por osso alveolar, depositados por osteoblastos como parte do processo de reparo (Patel *et al.*, 2022).

O presente capítulo encontrou 11 artigos que descreveram a ocorrência de reabsorção externa após uma lesão traumática, e desses artigos, 10 foram classificadas como reabsorções inflamatórias e três estudos referiam-se a casos de reabsorções externas substitutivas. Observou-se que o principal tipo de trauma associado ao desenvolvimento de reabsorção externa foi a avulsão. O protocolo regenerador mais frequentemente utilizado para tratar esses casos de reabsorção externa envolveu o uso de hipoclorito de sódio a 1,5% e EDTA 17% como soluções irrigadoras, hidróxido de cálcio como medicação intracanal e coágulo sanguíneo como scaffold.

## FORMAS DE TRATAMENTO PARA AS REABSORÇÕES RADICULARES

Atualmente existem algumas modalidades de tratamento para as reabsorções radiculares e a escolha dependerá de cada caso, onde se deve avaliar a classificação e a extensão da reabsorção, a localização, os sintomas do paciente e as condições da raiz do dente. Sabe-se que as reabsorções internas e externas inflamatórias respondem bem ao tratamento endodôntico quando o processo patológico encontra o fator mantenedor associado à infecção bacteriana, visto que a terapia apresenta como principal objetivo a remoção de bactérias e desinfecção do canal, ao mesmo tempo que é capaz de eliminar qualquer tecido vital apical que possa estar promovendo o processo reabsortivo (Patel *et al.*, 2022). Para isso, o hipoclorito de sódio representa a substância irrigadora de escolha, devido a sua propriedade antimicrobiana e a sua capacidade de dissolver matéria orgânica. A medicação intracanal mais recomendada é o hidróxido de cálcio, visto que esse material pode alterar o ambiente ácido da superfície radicular reabsorvida e impedir o funcionamento de osteoclastos e odontoclastos, além da possível atuação na formação de tecido duro (Chitsaz *et al.*, 2021). Recomenda-se finalizar o tratamento com uma obturação com técnica termoplastificada ou com materiais biocerâmicos, ambos com objetivo de selar os defeitos da reabsorção (Nageh *et al.*, 2021). Para os casos de dentes imaturos com necrose e ápices abertos, indica-se a técnica de apicificação, realizada tradicionalmente com aplicações de hidróxido de cálcio a longo prazo ou plugs de MTA para os casos de pacientes menos colaborativos (Chitsaz *et al.*, 2021). Apesar de todas as técnicas citadas possuírem boas taxas de sucesso, as mesmas possuem algumas desvantagens

e limitações quando se trata do manejo das reabsorções radiculares. Em primeiro lugar, esses protocolos conseguem apenas deter o avanço do processo de reabsorção, não possuindo a capacidade de substituir o tecido pulpar danificado e a estrutura do dente perdido por tecidos vitais, os quais desempenham um papel defensivo durante lesões teciduais e protegem contra danos adicionais ou a possibilidade de fratura do dente (Dadpe *et al.*, 2023). Adicionalmente, alguns estudos na literatura citam que a utilização prolongada de hidróxido de cálcio pode aumentar a susceptibilidade do dente a fraturas (Chitsaz *et al.*, 2021; Dadpe *et al.*, 2023) . Além disso, a técnica termoplástica, ao ser empregada para obturação em casos de reabsorção interna, principalmente quando há comunicação com o periodonto, pode ser suscetível à dissolução do material selante e à permanência de espaços vazios, algo prejudicial que pode levar ao insucesso do tratamento (Dadpe *et al.*, 2023). Outro desafio que pode ser encontrado relaciona-se à capacidade do material de vedação fluir adequadamente dentro do defeito de reabsorção, também tornando o tratamento susceptível a insucessos (Dadpe *et al.*, 2023). Uma outra opção de tratamento para as reabsorções radiculares é a abordagem cirúrgica, indicada para casos em que a reabsorção esteja muito extensa e com comunicação com o periodonto, impossibilitando seu tratamento de forma eficaz (Patel *et al.*, 2022). Além disso, a cirurgia também pode ser indicada para casos em que existem chances da reabsorção levar a fratura patológica da raiz (Patel *et al.*, 2022). No entanto, como muitos casos de reabsorção são observados em crianças, a extração de um dente pode implicar em inúmeras consequências negativas para a oclusão destes pacientes, além do fato de crianças não estarem aptas a receberem implantes.

## ENDODONTIA REGENERATIVA

Nas últimas décadas, as terapias endodônticas regenerativas têm proporcionado uma abordagem clínica mais biológica e promissora para o tratamento de dentes com polpas necrosadas e ápices abertos (Tzanetakis, 2017). A endodontia regenerativa fundamenta-se em procedimentos biológicos destinados a substituir fisiologicamente a estrutura danificada do dente, incluindo estruturas de dentina e raiz, bem como o complexo polpa-dentina (Saoud et al., 2016b). Sugere-se que esse tratamento permita a migração de células tronco progenitoras presentes nos tecidos periodontais para o defeito reabsorvido e para o espaço do canal radicular, que por sua vez irão se diferenciar por intermédio de fatores de crescimento liberados da dentina e irão atuar completando o processo de remodelação radicular (Kaval, Güneri; Çalışkan, 2018).

O protocolo de tratamento se inicia com uma desinfecção adequada do canal realizada com irrigação de hipoclorito de sódio, seguida de introdução de medicamento intracanal, podendo ser o hidróxido de cálcio ou uma pasta tripla de antibióticos, ambos eficazes para descontaminar e consequentemente paralisar o processo de reabsorção

(Elfrink *et al*., 2021; Heboyan *et al*., 2022). O hidróxido de cálcio interrompe a atividade osteoclástica e a reabsorção de tecido duro ao necrosar e eliminar o tecido de granulação, que é a fonte do processo osteoclástico (Kaval, Güneri; Çalışkan, 2018). Além disso, o hidróxido de cálcio também pode ter a capacidade de induzir a formação de tecido duro (Chitsaz et al., 2021). A pasta tripla de antibióticos é composta por ciprofloxacina e metronidazol, que inibem a síntese de DNA das bactérias, e pela minociclina, que inibe a síntese de proteínas em microrganismos (Saoud et al., 2016b). A etapa de preencher o canal com medicação é de extrema importância uma vez que bactérias residuais são propensas a permanecer no espaço do canal de dentes com polpas necróticas infectadas após a desinfecção do canal radicular (Saoud *et al*., 2016b). Em uma nova sessão do tratamento regenerativo, a medicação é removida e é realizada a irrigação com EDTA 17%, substância que promove a liberação de fatores de crescimento derivados da dentina, que por sua vez irão estimular a proliferação, sobrevivência e diferenciação das células-tronco dentárias para procedimentos regenerativos da polpa (Nageh *et al*., 2021). Após a irrigação, prossegue-se com o processo de revascularização pulpar, o qual deverá conter os 3 fatores essenciais para a regeneração: células tronco, “scaffolds” e fatores de crescimento. As células tronco são obtidas principalmente dos tecidos periapicais e do sangue, enquanto os fatores de crescimento podem ser obtidos a partir do coágulo sanguíneo intracanal com ativação das plaquetas após a coagulação do sangue, e do condicionamento das paredes dentinárias (Santiago *et al*., 2015). Scaffolds são estruturas que serão utilizadas como suporte a fim de mimetizar as funções da matriz extracelular durante o processo de regeneração, podendo ser constituído pelo coágulo sanguíneo, da fibrina rica em plaquetas e do plasma rico em plaquetas (Loroño *et al*., 2022; Saoud *et al*., 2016a). O coágulo sanguíneo é frequentemente utilizado como scaffold nos estudos clínicos sobre regeneração, sendo obtido através da indução do sangramento periapical do próprio paciente. Este sangue traz consigo células-tronco mesenquimais da área periapical para o espaço do canal, além de uma matriz de fibrina e fatores de crescimento bioativos, que por sua vez irão agir no processo de regeneração pulpar (Saoud *et al*., 2016b). O plasma rico em plaquetas (PRP) é uma concentração autóloga, obtida no próprio ambiente odontológico e rica em fatores de crescimento. Estes fatores de crescimento derivados das plaquetas iniciam a cicatrização do tecido conjuntivo, a regeneração óssea e o reparo, além de promoverem o desenvolvimento de novos vasos sanguíneos e estimularem o processo de cicatrização (Tambakad *et al*., 2015). A fibrina rica em plaquetas (PRF) é um biomaterial composto por membranas de fibrina enriquecidas com plaquetas, fatores de crescimento e citocinas (Ray Jr *et al*., 2016). O PRF também possui a capacidade de potencializar a cicatrização de tecidos moles e duros, liberando gradualmente fatores de crescimento ao longo de um período de 7 a 14 dias, o que facilita a angiogênese, o crescimento celular e a diferenciação ao longo de um período prolongado (Ray Jr *et al*., 2016). Por fim, é colocado um material biocompatível sobre o scaffold, sendo o MTA o material de escolha

na terapia endodôntica regenerativa. O tratamento é finalizado com a realização de uma restauração definitiva e o paciente é acompanhado através de testes de sensibilidade e exames radiográficos.

A técnica de revascularização pulpar tem demonstrado vantagens sobre o tratamento endodôntico convencional, visto que a primeira é capaz de substituir tecidos anteriormente vitais que foram perdidos (Heboyan *et al.*, 2022). Diversos estudos clínicos têm demonstrado que a técnica é capaz de curar lesões periapicais, aumentar a espessura e o comprimento do canal pela deposição de tecido duro e promover o fechamento de raízes com ápices abertos (Wikström *et al.*, 2022). Além disso, alguns estudos clínicos mostraram que os dentes submetidos a essa técnica de tratamento voltaram a responder aos testes de sensibilidade pulpar, algo que nenhum tratamento até o momento foi capaz de promover (Lu et al., 2023; Tambakad et al., 2015; Ray Jr et al., 2016). Embora os tecidos formados a partir da terapia regenerativa não apresentem arquitetura nem composição iguais aos tecidos verdadeiros da polpa, eles são tecidos vitais dotados de mecanismos de defesa imunológica inata e adaptativa, além de serem inervados por fibras nervosas sensoriais que detectam e protegem a polpa contra invasores como bactérias (Saoud *et al.*,2016b).

## ENDODONTIA REGENERATIVA COMO ALTERNATIVA DE TRATAMENTO PARA REABSORÇÃO RADICULAR

A análise de todos os artigos incluídos encontra-se resumida na tabela 1. Coletivamente, demonstrou-se uma predominância de relatos de casos (n=11), com os demais enquadrando-se em revisões de literatura (n=4), séries de casos (n=3), estudo clínico (n=2), estudo de coorte longitudinal (n=1), revisão sistemática (n=1) e estudo retrospectivo (n=1). Com relação ao perfil sociodemográfico dos pacientes acometidos, observou-se uma predominância de crianças, com a idade variando principalmente de 8 a 11 anos, e maioria do sexo masculino (n= 67 pacientes). Todos os casos documentados nesta revisão envolveram dentes anteriores, sendo os incisivos centrais superiores mais acometidos (n=90 dentes), seguidos pelos incisivos laterais superiores (n=15 dentes), e por fim os incisivos centrais inferiores (n=3 dentes) e incisivos laterais inferiores (n=2 dentes). Todos os pacientes tratados apresentavam histórico de trauma, com a reabsorção ocorrendo mais frequentemente em casos de avulsão (n=30 casos), seguido de intrusão (n=9 casos) e extrusão (n=6 casos), e menos frequentemente associados a luxação lateral (n=4 casos), fraturas de coroa (n=3 casos), subluxação (n=3 casos), luxação extrusiva (n=2 casos) e concussão (n=1 caso), enquanto 3 artigos não especificaram os tipos de trauma. As reabsorções mais evidentes nos exames radiográficos foram as reabsorções externas (n= 11 artigos) e as reabsorções internas (n= 6 artigos), todas elas associadas a necrose pulpar, condição presente em 100% dos artigos estudados nesta revisão.

Nos tratamentos destas reabsorções, a substância irrigadora mais utilizada durante a desinfecção dos canais foi o hipoclorito de sódio, onde as suas concentrações variaram entre 0,5% a 6%. Outras substâncias irrigadoras utilizadas nos tratamentos foram o EDTA 17% utilizado em todos os casos, além do soro fisiológico, usado como adjuvante na irrigação (n=10 artigos), a fim de minimizar os efeitos citotóxicos do hipoclorito de sódio. A ativação ultrassônica de hipoclorito foi realizada em 7 estudos com o objetivo de auxiliar na desinfecção química do canal e na penetração da solução irrigadora na cavidade das reabsorções e em áreas inacessíveis. Isso tem demonstrado uma melhora na remoção de tecido de granulação, detritos orgânicos e biofilme dos defeitos resorptivos inacessíveis no canal radicular. Quanto às medicações intracanais utilizadas nestes casos de reabsorção, a substância mais comumente empregada foi o hidróxido de cálcio, mencionada em 8 artigos. Outra opção de medicamento empregado foi a pasta dupla antibiótica (n=3) ou tripla antibiótica (n=3), sendo compostas pelos antibióticos: metronidazol, ciprofloxacina e minociclina, medicamentos capazes de combater bactérias odontogênicas. O cimento de ionômero de vidro foi inserido como material provisório entre as sessões (n=9), além de outros materiais como Cavit G (n=4) e cimento de zinco e eugenol (n=2). Além da descontaminação do canal radicular, o tratamento regenerativo requer o preenchimento do canal com um scaffold e dentre os casos presentes foram utilizados 3 tipos. O scaffold mais frequentemente utilizado foi o coágulo sanguíneo (n=11 artigos), formado após a indução de sangramento periapical e evocado para o interior dos canais. A segunda alternativa de scaffold mais utilizada foi a fibrina rica em plaquetas (n=4), obtida através da centrifugação do sangue dos próprios pacientes e posteriormente introduzida no interior dos canais. Por último, também foi utilizado o plasma rico em plaquetas (n=1), obtido de forma similar a fibrina rica em plaquetas, ambos com propriedades importantes para o processo de regeneração. O MTA (agregado de trióxido mineral) foi o material utilizado sob os scaffolds em todos os casos, devido a sua propriedade de biocompatibilidade, sendo colocado em uma espessura de 3mm e sempre abaixo do nível da junção cemento esmalte para evitar descoloração dos dentes. Após a finalização do tratamento, os pacientes foram acompanhados em consultas adicionais, que variaram entre 3 meses a 5 anos, com o objetivo de obter informações sobre os resultados dos tratamentos. As terapias realizadas obtiveram altas taxas de sucesso para a reabsorção dentária, com valores variando de 60% a 100%. Esse sucesso fundamentou-se na ausência da sintomatologia dos pacientes (n=9 artigos), resolução das lesões apicais (n=14 artigos) e paralisação das reabsorções radiculares (n=10 artigos). Além disso, os resultados clínicos obtidos manifestaram-se na forma de resposta positiva ao teste de sensibilidade ao frio e ao teste elétrico, observado em 3 artigos, bem como pela deposição de tecido mineralizado no defeito dentinário provocado pela reabsorção (n=10 artigos), aumento do comprimento e espessura das raízes (n=10 artigos), além do fechamento dos ápices de alguns dentes (n=3 artigos). Em 6 artigos observou-se a descoloração coronária como efeito adverso após os tratamentos,

resultante do uso de antibióticos ou do MTA. Apenas 3 artigos abordaram sobre falhas do tratamento endodôntico regenerativo, nos quais o índice de falhas variou entre 5 a 40%. As falhas englobaram a presença de sintomas clínicos após a conclusão do tratamento, como por exemplo presença de dor, fístula, inchaço ou sensibilidade à palpação ou percussão. Os sinais radiográficos caracterizados como falhas incluíam persistência de periodontite apical, ausência de formação contínua da raiz ou ausência de fechamento dos ápices. Uma dificuldade mencionada durante a execução da terapia endodôntica regenerativa estava relacionada à ausência de sangramento dos tecidos periapicais no momento do tratamento, o que impediu a formação do coágulo sanguíneo no interior do canal. Por fim, a ocorrência de reabsorções radiculares posteriormente ao tratamento regenerativo também foi considerada como falha. Em 1 artigo foi observada a presença de reabsorção radicular interna e externa, a qual ocorreu 6 meses após o tratamento endodôntico regenerativo em um dente com histórico de trauma. Em um segundo artigo, houve a recorrência de uma reabsorção inflamatória externa devido a uma falha na desinfecção do canal.

| Autor/ Ano | Tipo de Trauma | Tipo de Reabsorção | Localização da Reabsorção | SQA | MIC | *Scaffold* da Reg Endo | Controle (meses) | Sucesso |
|---|---|---|---|---|---|---|---|---|
| Ray Jr et al. (2016) | Intrusão e luxação. | Reabsorção externa. | Região apical da raiz do dente 21. | Hipoclorito de sódio a 0,5% e EDTA 17% | Pasta antiobiótica dupla (Ciprofloxacina e metronidazol) | Fibrina Rica em Plaquetas (PRF) | 24 e 36 meses. | O dente apresentou-se sem sintomas, respondendo negativamente ao teste frio, porém respondeu positivo ao teste elétrico.<br>As imagens radiográficas evidenciaram cicatrização óssea e aumento do comprimento da raiz. |
| Santiago et al. (2015) | Avulsão. | Reabsorção externa inflamatória. | Incisivos centrais superiores. | Hipoclorito de sódio 5,25%, solução salina estéril. | Pasta antibiótica tripla (metronidazol, ciprofloxacina e minociclina) | Coágulo sanguíneo. | Caso 1- 30 meses<br>Caso 2- 18 meses<br>Caso 3- 15 meses. | Os dentes tornaram-se assintomáticos, com mobilidade normal. Houve paralisação do processo de reabsorção, resolução das áreas radiolúcidas e crescimento de tecido mineralizado na área do defeito. |
| Chanioti s (2015) | Extrusão. | Reabsorção externa inflamatória | Terços médio e apical da raiz do dente 31. | Hipoclorito de sódio a 6%, água estéril e EDTA 17% | Hidróxido de cálcio e MTA. | Coágulo sanguíneo. | 2 anos. | Exame de percussão sem sinal de anquilose, mobilidade normal e tecidos moles saudáveis. Os exames radiográficos revelaram cura dos defeitos de reabsorção, desenvolvimento radicular contínuo e espessamento da parede de dentina do terço apical da raiz. |
| Tambakad et al. (2015) | Avulsão. | Reabsorção interna e externa. | Reabsorção interna no terço médio e reabsorção externa no terço apical da raiz do dente 21. | Solução salina, solução de doxiciclina e hipoclorito de sódio a 5.25% | Metronidazol e minociclina | Plasma rico em plaquetas (PRP). | 13 dias<br>3 meses<br>9 meses<br>12 meses. | Os exames mostraram cura da lesão periapical e o paciente estava assintomático. Após 6 meses, o exame radiográfico mostrou reabsorção interna e externa.<br>Aos 12 meses, o paciente estava assintomático, as reabsorções estavam paralisadas e o dente voltou a responder aos testes térmicos e de eletricidade. |
| Saoud et al. (2016) | Avulsão (dente 21) / fratura coronária (dente 11). | Reabsorção inflamatória substitutiva (dente 21) / reabsorção interna (dente 11). | Terço apical (dente 21) e terço coronal (dente 11). Hipoclorito de sódio a 2,5% / | Hipoclorito de sódio 1,5%/ | Pasta antibiótica tripla (metronidazol, ciprofloxacina e minociclina). | Coágulo sanguíneo. | 19 meses (2 casos) e 5 anos (1 caso). | Cura da fratura horizontal pela deposição de tecido mineralizado. Paralisação da reabsorção e desenvolvimento radicular contínuo com formação de tecido duro na região apical do canal. Cura progressiva da lesão periapical e da região de reabsorção e aumento da espessura das paredes do canal. Em nenhum caso os dentes voltaram a responder aos testes de sensibilidade. |

| | | | | | | | | |
|---|---|---|---|---|---|---|---|---|
| Tzaneta kis (2017) | Luxação intrusiva. | Reabsorção externa. | Raiz do dente 21. | Hipoclorito de sódio a 1% e EDTA 17%. | Hidróxido de cálcio. | Coágulo sanguíneo. | 3, 12, 18 e 30 meses. | Cura da lesão periapical, inibição da reabsorção radicular, reparo do ligamento periodontal e da lâmina dura. Aparecimento gradual de uma ponte calcificada abaixo do MTA. Desenvolvimento da raiz incompleto e acumulação de tecido calcificado dentro do canal. |
| Kaval, Guneri, Çaliskan (2018) | Não especifico u | Reabsorção interna. | Terço médio da raiz do dente 22. | Hipoclorito de sódio a 1%, EDTA 17% e água destilada. | Pasta de hidróxido de cálcio. | Coágulo sanguíneo. | 6 meses e 2 anos. | O dente apresentou-se assintomático, respondendo negativamente ao teste térmico e elétrico. Radiografias revelaram formação de tecido duro na reabsorção e remodelação da superfície radicular. A tomografia computadorizada mostrou aumento da espessura das paredes do canal nos locais previamente reabsorvidos e cura da lesão periapical. |
| Yoshipe et al. (2020) | Avulsão. | Reabsorção externa inflamatória e por substituição. | Dentes permanentes anteriores. | Hipoclorito de sódio a 1,5% | Pasta antiobiótica tripla (metronidazol cefuroxima axetil e ciprofloxacina) | Plasma rico em fibrina (PRF). | 3, 6, 12, 22, 24 e 30 meses | Dentes respondendo negativamente aos testes de sensibilidade, porém houve cura dos casos de anquilose, formação de ponte de tecido calcificado, paralisação do processo de reabsorção, alongamento apical e resolução das áreas radiolúcidas. |
| Lu et al. (2020) | Avulsão (dente 21) e extrusão (dente11). | Reabsorção externa inflamatória. | Reabsorção na região mesial e distal da raiz do dente 21. | Hipoclorito de sódio a 1,5%, solução salina e EDTA 17%. | Pasta de hidróxido de cálcio | Coágulo sanguíneo. | Acompanhamento aos 6, 12 e 30 meses | Resolução da lesão periapical, paralisação da reabsorção, diminuição do tamanho do canal devido a deposição de mineral. Reparo da reabsorção da região mesial. Canais preenchidos com tecido duro. |
| Chitsaz et al. (2021) | Avulsão (dente 11) e fratura coronária (dente 21). | Reabsorção externa. | Terço coronal da raiz do dente 21. | Hipoclorito de sódio a 1.5%, solução salina e edta 17%. | Pasta dupla de antibióticos (metronidazol e ciprofloxacina) | Fibrina Rica em Plaquetas (PRF) e coágulo sanguíneo. | 14 meses | Os dentes apresentaram-se assintomáticos, sem sensibilidade aos testes de percussão e palpação. Os dois dentes tiveram descoloração. O dente 11 continuou com o ápice aberto e o 21 mostrou evidência de fechamento do ápice. |
| Arnold (2021) | Não especifico u | Reabsorção interna inflamatória | Reabsorção perfurativa na face mesial do terço coronal da raiz da unidade 22. | Hipoclorito de sódio a 3% na porção coronal da raiz, EDTA 17% | Hidróxido de cálcio com solução salina estéril. | Coágulo sanguíneo. | 3 anos | Redução das imagens radiolúcidas associadas à raiz. Resposta negativa aos testes térmico e elétrico. Formação de tecido duro dentro da área da reabsorção perfurativa. O contorno da superfície da raiz não foi totalmente restabelecido na área de perfuração. Porém houve cura das lesões apical e lateral. Houve uma mudança nos limites dos defeitos da perfuração. |

| | | | | | | | | |
|---|---|---|---|---|---|---|---|---|
| Nageh, Ibrahim, AbuNaeem, Salam (2021) | Não especifico u | Reabsorção interna inflamatória | Terço coronal (4 casos); Terço médio da raiz (4 casos); Terço apical (5 casos). | Hipoclorito de sódio 1,5 %, EDTA 17% e solução salina. | Hidróxido de cálcio. | Fibrina Rica em Plaquetas (i-PRF). | 12 meses | Pacientes sem dor, mobilidade, inchaço ou fístula. Porém todos os testes de sensibilidade deram negativo. Cura das lesões periapicais. Cura da periodontite apical. Paralisação e diminuição das reabsorções e reparo por depósitos minerais. |
| Loroño et al. (2022) | Intrusão e luxação severa. | Reabsorção interna. | Terço coronal da raiz da unidade 21. | Hipoclorito de sódio a 1,5%, Soro fisiológico, EDTA 17%. | Hidróxido de Cálcio. | Coágulo sanguíneo. | 3, 6, 12, 24 e 48 meses. | Paciente assintomático, a radiografia periapical feita aos 24 meses demonstrou sinais de cicatrização completa da lesão perirradicular e formação de um novo ligamento periodontal. Alargamento da raiz. Houve uma formação gradual de tecido mineralizado abaixo do MTA. |
| Wikström et al (2022) | Concusão (n=1), Subluxação (n=1), luxação lateral (n=3), intrusão (n=5), avulsão (n=10),subluxação (n=2). | Reabsorção inflamatória. | Incisivos (não especifica as regiões) | Hipoclorito de sódio a 0.5%, EDTA 15.3% e solução salina | Hidróxido de cálcio e clorexidina. | Coágulo sanguíneo. | 24 a 52 meses (em intervalos de 6 meses). | O tratamento regenerativo obteve 60% de sucesso, apresentando remissão dos sintomas clínicos. Nenhum dente respondeu positivamente aos testes de sensibilidade pulpar (frio e elétrico). Houve regressão dos sinais radiográficos de reabsorção. O tratamento regenerativo demonstrou aumento no comprimento da raiz e espessura da parede dentinária, fechamento apical, e regressão da radioluscência apical. |
| Lu et al. (2023) | Avulsão (14 casos), intrusão (1 caso), extrusão (4 casos), luxação lateral (1 caso). | Reabsorção externa. | Incisivos permanentes . | Hipoclorito de sódio a 1.5%, solução salina e EDTA 17% | Pasta de hidróxido de cálcio. | Coágulo sanguíneo. | 1, 12, 24, 36, 48 e 60 meses. | 70% dos casos foram considerados como sucesso. 45% responderam aos testes de sensibilidade e 50% aos testes de eletricidade. Todos os 20 dentes demonstraram reparo completo das lesões periapicais, 14 deles tiveram a reabsorção interrompida. 13 dentes pareciam ter tecido calcificado no canal radicular e 7 dentes imaturos demonstraram desenvolvimento radicular. |

TABELA 1- Resumo geral das principais características dos artigos que utilizaram Regeneração Endodôntica para o tratamento de Reabsorções Radiculares

Fonte: produzido pelo próprio autor.

## CONSIDERAÇÕES FINAIS

A literatura traz que as reabsorções radiculares são processos patológicos ou fisiológicos, associadas a diversos fatores etiológicos, mas estão principalmente relacionadas a episódios de traumas, fato observado nos estudos clínicos utilizados neste capítulo. Sabe-se que para o tratamento das reabsorções radiculares ser efetivo, é preciso realizar uma boa desinfecção do canal, com o intuito de eliminar as células responsáveis pela reabsorção. Em seguida o hidróxido de cálcio é utilizado devido a sua ação antimicrobiana e pH básico para neutralizar o ambiente e eliminar as bactérias residuais presentes no canal. Por fim, finaliza-se o tratamento com um bom preenchimento do canal e dos defeitos resorptivos. No entanto, nenhum tratamento convencional até o momento foi capaz de promover a substituição dos tecidos da polpa perdidos pelo processo de necrose pulpar, também presente em casos de trauma e de reabsorções radiculares.

A diferença entre a terapia endodôntica convencional e a terapia endodôntica regenerativa reside no fato de que, na primeira, o espaço do canal radicular desinfetado é apenas preenchido com materiais biocompatíveis, enquanto na última, o canal é preenchido com o próprio tecido vital do hospedeiro. Esta abordagem de tratamento tem trazido diversos resultados promissores, fazendo com que atualmente seja objeto de estudo para o tratamento de dentes com rizogênese incompleta, necrose pulpar e reabsorções radiculares. Nesta revisão de literatura, os casos clínicos estudados demonstraram que a terapia endodôntica regenerativa foi capaz de trazer diversos resultados promissores para o tratamento das reabsorções radiculares. Os resultados iniciais indicaram que os pacientes submetidos a este tratamento não apresentaram mais sintomas após a terapia. Além disso, as lesões periapicais foram curadas e os processos de reabsorção radicular foram interrompidos. Esta técnica também demonstrou ser capaz de promover a deposição de tecido mineralizado nos defeitos resorptivos, promovendo o aumento do comprimento e espessura das raízes e até mesmo o fechamento dos ápices de dentes previamente com os ápices abertos. Por fim, este procedimento fez com que alguns dentes voltassem a responder a testes de sensibilidade pulpar, oferecendo um resultado preferível aos tratamentos não biológicos e representando um avanço dentro do campo da endodontia.

Embora a endodontia regenerativa demonstre ser uma terapia muito promissora, o nível de evidência das taxas de sucesso e dos resultados do tratamento ainda é limitado, pois a maioria dos estudos consiste em relatos de casos e séries de casos. Desse modo, é fundamental que sejam realizados estudos de acompanhamento a longo prazo, além de ensaios clínicos randomizados e prospectivos com o objetivo de analisar e comparar os resultados obtidos desta terapia. A endodontia regenerativa tem o potencial de marcar uma nova fase na prática clínica endodôntica e por isso é importante que os profissionais da área se mantenham constantemente atualizados com os avanços, para que dessa forma eles possam tomar decisões e conduzir o tratamento de maneira mais adequada possível.

## REFERÊNCIAS


ARNOLD, Michael. Reparative endodontic treatment of a perforating internal inflammatory root resorption: a case report. **Journal of Endodontics**, v. 47, n. 1, p. 146-155, 2021.

CHANIOTIS, A. The use of a single-step regenerative approach for the treatment of a replanted mandibular central incisor with severe resorption. **International Endodontic Journal**, v. 49, n. 8, p. 802-812, 2016.

CHENG, Jing et al. Treatment outcomes of regenerative endodontic procedures in traumatized immature permanent necrotic teeth: a retrospective study. **Journal of Endodontics**, v. 48, n. 9, p. 1129-1136, 2022.

CHITSAZ, Nazanin et al. Regenerative endodontic treatment of maxillary incisors with a history of severe traumatic injury. **Case reports in dentistry**, v. 2021, 2021.

DADPE, Ashwini Manish et al. Regenerative Endodontic Procedures in Teeth with Root Resorption: A Systematic Review. **European Endodontic Journal**, v. 8, n. 3, p. 170-186, 2023.

DAO, Vi et al. Prevalence and characteristics of root resorption identified in cone-beam computed tomography scans. **Journal of Endodontics**, v. 49, n. 2, p. 144-154, 2023.

ELFRINK, M. E. C. et al. Regenerative endodontic therapy: a follow-up of 47 anterior traumatised teeth. **European Archives of Paediatric Dentistry**, v. 22, p. 469-477, 2021.

HECOVA, Hana et al. A retrospective study of 889 injured permanent teeth. **Dental traumatology**, v. 26, n. 6, p. 466-475, 2010.

HEBOYAN, Artak et al. Tooth root resorption: A review. **Science Progress**, v. 105, n. 3, p. 00368504221109217, 2022.

KAVAL, M. E.; GÜNERI, P.; ÇALIŞKAN, M. K. Regenerative endodontic treatment of perforated internal root resorption: a case report. **International endodontic journal**, v. 51, n. 1, p. 128-137, 2018.

LIN, Shaul et al. Regenerative endodontic therapy for external inflammatory lateral resorption following traumatic dental injuries: Evidence assessment of best practices. **International Endodontic Journal**, v. 55, n. 11, p. 1165-1176, 2022.

LOROÑO, Gaizka et al. Regenerative endodontic procedure in an immature permanent incisor with internal root resorption: a case report. **Journal of Dentistry**, v. 23, n. 2, p. 155, 2022.

LU, Jing et al. Clinical and radiographic outcomes of regenerative endodontic procedures for traumatized permanent necrotic teeth with apical periodontitis and external root resorption. **International Endodontic Journal**, v. 56, n. 7, p. 802-818, 2023.

LU, Jing et al. Regenerative endodontic procedures for traumatized immature permanent teeth with severe external root resorption and root perforation. **Journal of endodontics**, v. 46, n. 11, p. 1610-1615, 2020.

NAGEH, Mohamed et al. Management of internal inflammatory root resorption using injectable platelet-rich fibrin revascularization technique: a clinical study with cone-beam computed tomography evaluation. **Clinical oral investigations**, v. 26, n. 2, p. 1505- 1516, 2022.

PATEL, Shanon et al. Present status and future directions: Root resorption. **International Endodontic Journal**, v. 55, p. 892-921, 2022.

RAY JR, Herbert L. et al. Long-term follow up of revascularization using platelet-rich fibrin. **Dental Traumatology**, v. 32, n. 1, p. 80- 84, 2016.

SAOUD, Tarek Mohamed A. et al. Regenerative endodontic procedures for traumatized teeth after horizontal root fracture, avulsion, and perforating root resorption. **Journal of endodontics**, v. 42, n. 10, p. 1476-1482, 2016.

SAOUD, Tarek Mohamed A. et al. Regeneration and repair in endodontics—a special issue of the regenerative endodontics—a new era in clinical endodontics. **Dentistry journal**, v. 4, n. 1, p. 3, 2016.

SANTIAGO, Cristina N. et al. Revascularization technique for the treatment of external inflammatory root resorption: a report of 3 cases. **Journal of endodontics**, v. 41, n. 9, p. 1560-1564, 2015.

TAMBAKAD, Pavan B. et al. Pulp and periodontal regeneration of an avulsed permanent mature incisor using platelet-rich plasma after delayed replantation: a 12-month clinical case study. **Journal of endodontics**, v. 42, n. 1, p. 66-71, 2015.

TZANETAKIS, Giorgos N. Management of intruded immature maxillary central incisor with pulp necrosis and severe external resorption by regenerative approach. **Journal of Endodontics**, v. 44, n. 2, p. 245-249, 2017.

WIKSTRÖM, Alina et al. Endodontic pulp revitalization in traumatized necrotic immature permanent incisors: Early failures and long-term outcomes—A longitudinal cohort study. **International Endodontic Journal**, v. 55, n. 6, p. 630-645, 2022.

YOSHIPE, Margarita et al. Regenerative endodontics: a potential solution for external root resorption (case series). **Journal of endodontics**, v. 46, n. 2, p. 192-199, 2020.

# RESTAURAÇÃO INDIRETA COM RESINA COMPOSTA EM MODELO DE SILICONE: RELATO DE CASO CLÍNICO

*Data de aceite: 01/07/2024*

**Nicole Ruppenthal Amaral**
Especialista em Dentística UFRGS

**Vivian Chiada Mainieri Henkin**
Professor do Departamento de Odontologia Conservadora UFRGS

**Oswaldo Baptista Souza Jr**
Professor do Departamento de Odontologia Conservadora UFRGS

**Fábio Herrmann Coelho-de-Souza**
Professor do Departamento de Odontologia Conservadora UFRGS

**RESUMO:** A exigência estética, tanto do paciente quanto do profissional, vem aumentando cada vez mais, isso fez com que a Odontologia buscasse alternativas inovadoras de técnicas restauradoras e aprimoramento dos materiais restauradores. As restaurações indiretas com resina composta em dentes posteriores são executadas com recurso de um método extraoral, facilitando a obtenção de um contato proximal eficiente, facilitando a realização da anatomia oclusal e as etapas de acabamento e polimento. Esse trabalho se trata de um relato de caso clínico de restauração indireta em resina composta realizada em modelo de silicone. Foram destacadas todas as etapas relacionadas ao preparo dental, confecção do modelo de trabalho em silicone, construção da peça e cimentação da mesma. Essa técnica consiste em uma alternativa para reparar dentes com considerável perda de estrutura dental, visando alcançar uma restauração bem ajustada ao preparo e com um desfecho satisfatório e duradouro. Embora seja uma técnica relativamente nova, a onlay realizada em modelo de silicone tem se mostrado efetiva, com boa adaptação marginal e caracterização anatômica e com menor custo quando comparada às onlays de porcelana, sendo uma alternativa à restauração de resina composta convencional.

**PALAVRAS-CHAVE:** Onlay; Resinas Compostas; Técnica indireta

## INDIRECT COMPOSITE RESTORATION ON A SILICON CAST: A CASE REPORT

**ABSTRACT:** The aesthetic demands of patients and professionals are increasing nowadays, which has led Dentistry to seek innovative alternatives for restorative techniques and improvement of restorative

materials. Indirect restorations with composite resin in posterior teeth are performed using an extraoral method, facilitating the achievement of efficient proximal contact, facilitating the performance of occlusal anatomy and the finishing and polishing stages. This work means a clinical case report about an onlay restoration built on a silicon cast. It means an alternative for repairing teeth with considerable loss of tooth structure, aiming to achieve a well-adjusted restoration, with a satisfactory and long-lasting outcome. Although it is a relatively new technique, the indirect restoration built on silicon cast has proven to be effective, with good marginal adaptation, more precise anatomical characterization and lower cost when compared to porcelain onlay, being an alternative to conventional direct composite restoration.
**KEYWORDS:** Onlay; Composite Resins; Indirect Technique.

## INTRODUÇÃO

A procura por um sorriso mais harmônico e estético exige do profissional um maior empenho e atualização acerca dos novos materiais lançados no mercado, bem como técnicas restauradoras que potencializam o efeito estético e uma boa qualidade da restauração em termos de função e longevidade (GODOY et al., 2014).

A resina composta tem um bom desempenho estético e permite que o dente reestabeleça de forma adequada a sua função, quando ela é utilizada para restaurações diretas e indiretas. O material possui como vantagens ser de fácil manipulação, baixo custo e vasto tempo de uso clínico (OLIVEIRA , et al.,2005).

Na restauração de um dente com resina composta, a escolha correta da técnica desempenha um importante papel na duração do tratamento. O tipo do procedimento restaurador a ser realizado vai depender principalmente da localização da restauração, extensão da cavidade e números de cúspides envolvidas (ALHARBI et al., 2014).

Dentre as técnicas utilizadas tem-se as restaurações diretas, Indiretas e as semidiretas. As restaurações diretas com resina composta estão indicadas em casos de cavidades com caixa proximais reduzidas, términos cervicais visíveis e de fácil acesso, cavidades sem perdas de cúspides e restaurações de amálgama insatisfatórias. A técnica direta é uma excelente alternativa para restaurações em dentes posteriores, mas possui limitações, como, por exemplo, a contração de polimerização, responsável pelo aparecimento de fendas marginais nas interfaces com as paredes dos preparos (AROSSI et al., 2007).

Para as técnicas indiretas, realiza-se o preparo do dente e uma moldagem para confencionar o modelo. Há algumas opções na hora de confeccionar o modelo, pode-se fazer um modelo rígido, com gesso ou resina, ou utilizar um modelo semi-rígido com silicone de adição, para que facilite a confeccção do troquel quando necessário e a reconstrução da peça (SILVEIRA et al., 2022).

A técnica realizada em consultorio com modelos de silicone busca não apenas a redução dos custos envolvidos, mas também a otimização do tempo clínico, sem a necessidade de recorrer aos serviços laboratoriais.

Assim, o objetivo do presente trabalho é relatar, na forma de um caso clínico, a confecção de uma restauração do tipo onlay pela técnica Indireta de consultório, empregando modelo em silicone, realizado na Universidade Federal do Rio Grande do Sul.

## RELATO DE CASO CLÍNICO

O relato do caso clínico detalha o atendimento de uma paciente do sexo feminino, com 64 anos de idade, que está em acompanhamento com estudantes de graduação da Faculdade de Odontologia da Universidade Federal do Rio Grande do Sul. A paciente foi encaminhada para o curso de Especialização em Dentística para a realização de uma onlay no dente 27. Esse encaminhamento demonstra a complexidade do caso e a necessidade de cuidados especializados para alcançar o melhor resultado possível.

Após a avaliação clínica da paciente, foi constatada uma restauração provisória no dente 27 com IRM, um composto à base de óxido de zinco e eugenol *(figura 1).*

Após uma conversa com a paciente, foi optado por a abordagem do tratamento utilizando onlay em resina composta. Essa decisão foi tomada levando em consideração o fato de não envolver laboratório, proporcionando assim uma solução mais prática, rápida e econômica para a necessidade da paciente.

Figura 1- avaliação incial

Após remover o IRM, foi realizado ajuste do preparo utilizando pontas diamantadas de diferentes numerações, incluindo as 3131, 4138, 4147, e 4138F, juntamente com o uso de disco de lixa de alta granulação para garantir precisão e suavidade no contorno.

Após finalização do preparo, foi detectado que a região distal da cavidade encontrava-se discretamente intrassulcular, como evidenciado na imagem (figura 2). Diante disso, utilizou-se o fio retrator de espessura 000 como uma opção viável para facilitar o processo de moldagem.

Figura 2- praparo finalizado

Com o objetivo de viabilizar a confecção da restauração na mesma sessão, foi planejado utilizar silicone para modelo da Die Silicone (Voco). Para executar essa técnica de maneira eficiente, o material de moldagem de escolha foi alginato de presa rápida, Hydrogum (Zhermack) (instrução do fabricante), considerando que o uso de silicones poderia acarretar interações durante o processo de vazamento do modelo (*Figura 3).*



Figura 3 - molde do hemi-arco superior

Em seguida, procedeu-se ao vazamento do modelo utilizando silicone de modelo (Voco), empregando uma ponteira fina e tomando o máximo cuidado para evitar a formação de bolhas durante o processo de vazamento. (*Figura 4*) Enquanto o modelo terminava o processo de presa, foi inserido Bioplic (Biodinamica) como temporização no dente 27 e realizada a seleção de cor.

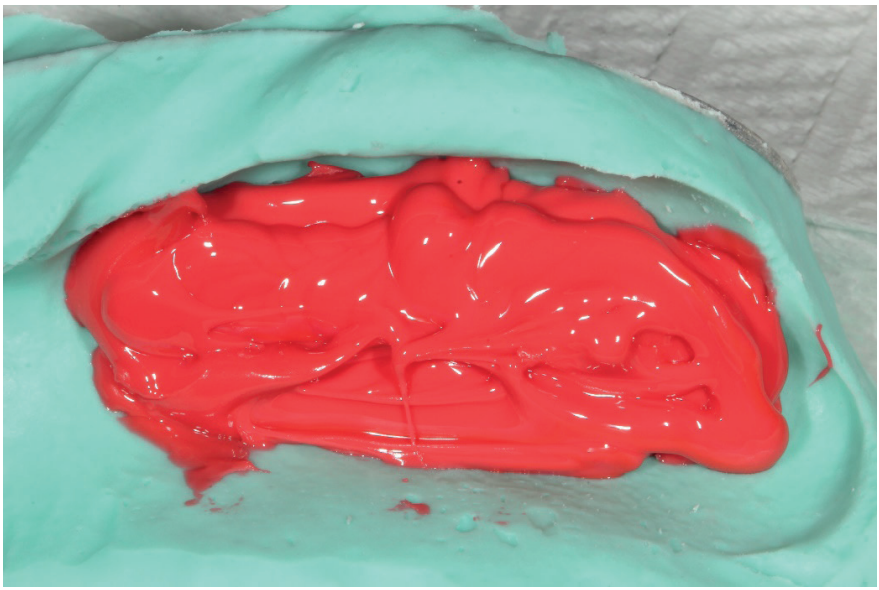

Figura 4- Modelo sendo confeccionado

Para garantir uma base mais robusta, o que irá facilitar o processo de confecção da onlay, optou-se por utilizar uma base de silicone de adição (FGM ) para reforçar a estrutura. Essa escolha visa proporcionar maior estabilidade e resistência à base. Segue foto do modelo pronto para confecção da peça (*Figura 5*).

Figura 5- modelo em silicone finalizado

Com o modelo pronto, foram aplicados os sucessivos passos de reconstrução da estrutura perdida com a resina composta (*Figura 6*).

Primeiramente foi inserida a resina composta Grandioso A3 da Voco na caixa distal para restaurar o contorno proximal. Após, foi inserida a resina A3D da Vittra (FGM) para reproduzir a dentina artificial, de forma que ficasse nivelado toda a base da restauração (*Figura 6*). Quando ficou toda a base nivelada, voltou-se com a resina Grandioso para fazer a última camada de esmalte, delimitando os sulcos principais. Sempre a cada passo de inserção de incrementos de resina composta foi realizada a fotopolimerização. Foi aplicado corante ocre da Tetric (Ivoclar) no centro do sulco e branco nas regiões das cúspides vestibular e lingual (*Figura 7*).

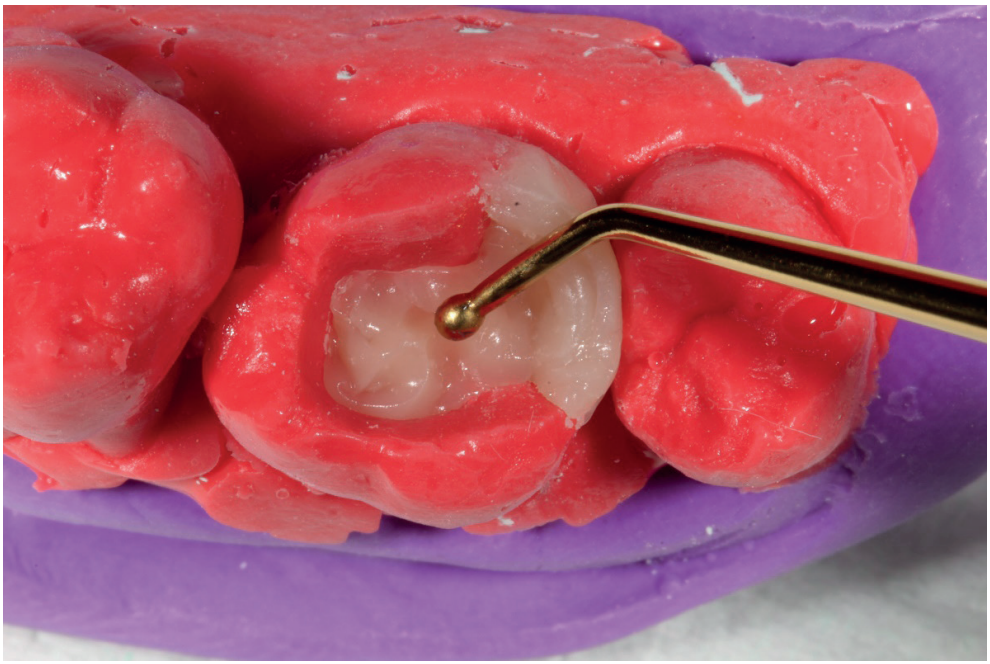

Figura 6- iniciando os encrementos de resina

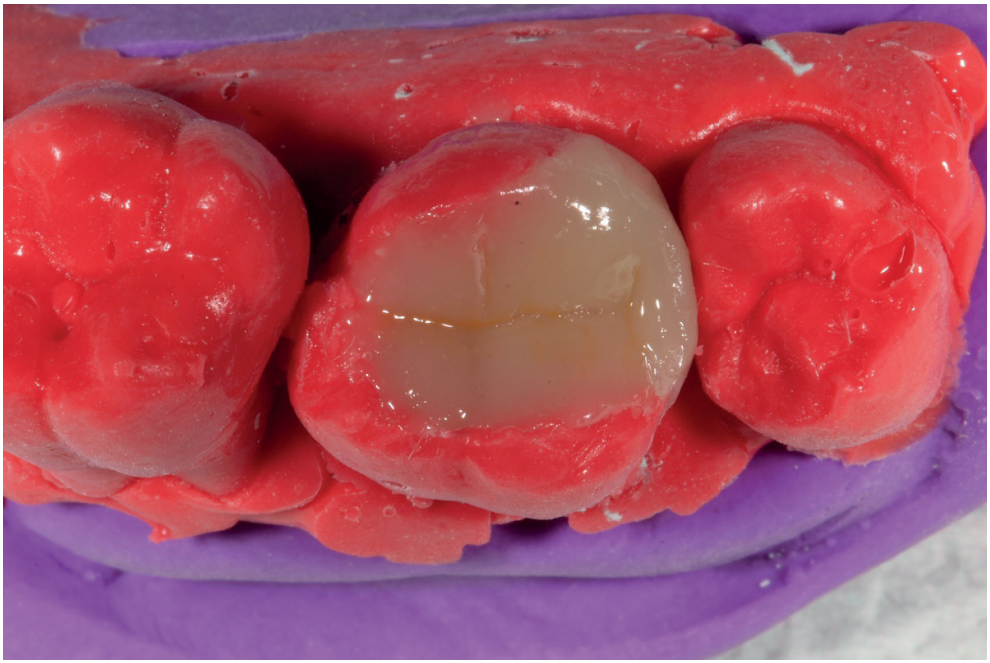

Figura 7- onlay finalizada

Após finalizar a escultura, removeu-se a peça do modelo, a qual recebeu um reforço de polimerização por led em todas as faces. Após, foi feito acabamento da peça com disco de lixa sof-lex (3M) (*Figura 8),* kit de espiral da JOTA e uso de feltro com pasta para polimento Opal (Renfert).

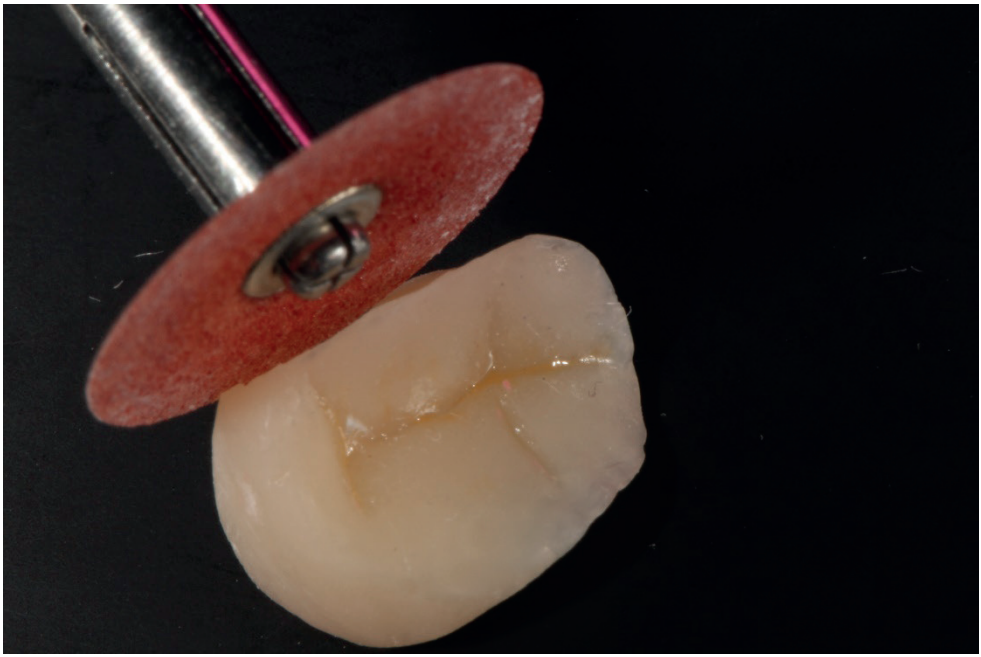

Figura 8- acabamento da peça

Na consulta seguinte, foi feito a remoção do bioplic e feito um teste de ascentamento da peça sem ter feito o preparo da mesma. Feito teste de ponto de contato com o uso do fio dental. Após verificar que a peça estava com boa adaptação, foi realizado o preparo da peça com ácido fosfórico 37% (Allprime) por 30 segundos- para fazer a limpeza superficial da mesma. (*Figura 9*) e em seguida adesivo Scothbond (3M) (*Figura 10*), fazendo sua fotoativação com a ponteira de led (*Figura 11*).

Figura 9- limpeza da peça com ácido fosfórico

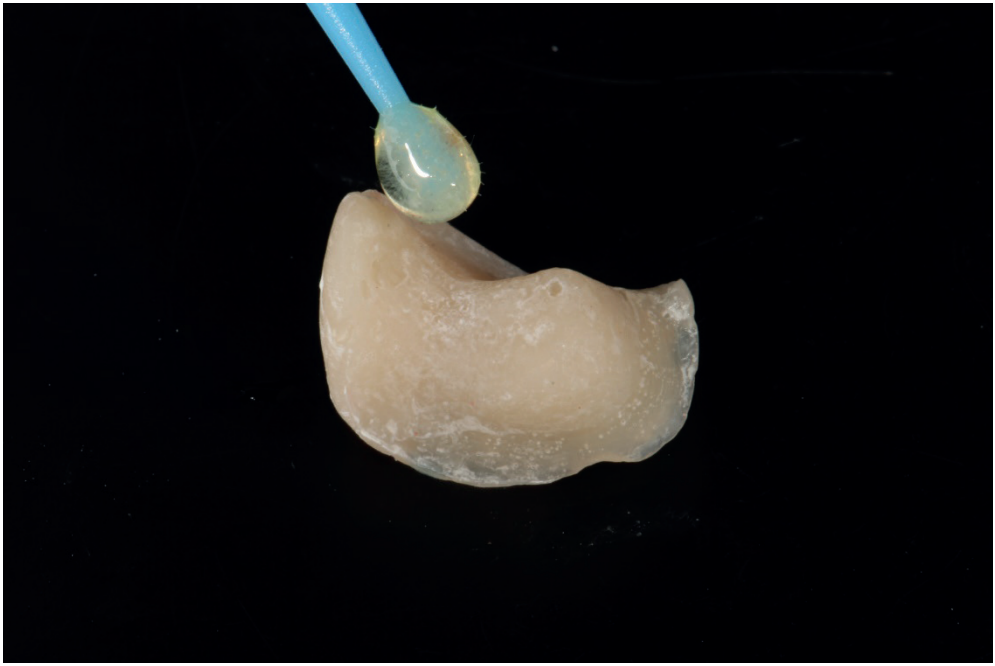

Figura 10- Aplicação do adesivo

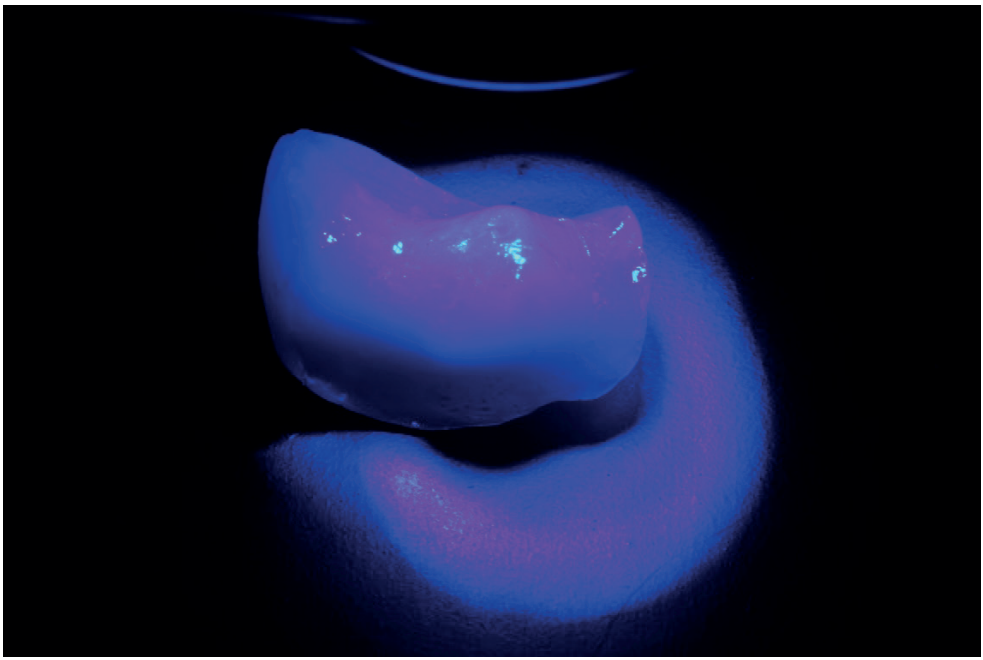

Figura 11- fotoativação do adesivo

Após o preparo da peça ter sido feito, foi realizado o preparo da estrutura dentária. Feito isolamento relativo com afastador labial, aplicado ácido fosfórico 37%, feito lavagem por 30s, foi colocado rodete de algodão para melhorar o isolamento e aplicado primer seguido de evaporação do solvente com o jato de ar e aplicação de adesivo Scothbond (3M) (*Figura 12*), seguido da aplicação de luz led para polimerização.

Figura 12- Preparo do dente com aplicação do primer e adesivo

Após o preparo da peça e do dente terem sido finalizados, foi cimentada a peça com cimento resinoso dual Allcem (FGM), tomando-se o cuidado de remover os excessos com pincel e fio dental antes de sua fotopolimerização. Realizada a fotopolimerização com o led Emitter Now da Schuster.

Com a peça já adaptada e cimentada, foi realizado acabamento com lâmina de bisturi 12, espiral e taça de borracha e ajuste oclusal (*Figura 13*).

Figura 13- Peça cimentada, resultado imediato

## DISCUSSÃO

Um dos principais objetivos da Odontologia restauradora é o aprimoramento de técnicas com elevados índices de êxito e longevidade, reduzida complexidade e desfechos adequados. As restaurações do tipo Onlay e Inlay podem ser realizadas utilizando resina composta através de métodos semidiretos ou indiretos. A escolha entre um ou outro dependerá principalmente de elementos como despesas, tempo clínico por sessão e período de espera para conclusão do procedimento.

A evolução dos materiais e técnicas restauradoras assegurou ao profissional alternativas de tratamento para cada caso, já que restaurações em dentes posteriores ainda são um grande desafio para o cirurgião-dentista (FILTER et al 2011).

Pela dificuldade em acessar grandes cavidades na região posterior, podendo assim comprometer o resultado da restauração, dificultando a anatomia, contato proximal e polimerização, cada vez mais a técnica indireta vem sendo utilizada.

Diante da possibilidade de indicar a restauração direta ou indireta de resina composta, encontra-se a dificuldade de determinar o limite exato de optar por uma ou outra. Portanto, deve-se estar atento ao fato que quanto maior a extensão do preparo, maior será a dificuldade para restaurar pela técnica direta (LEINFELDER et al 2005).

O objetivo de escolher a técnica de abordagem indireta no cenário descrito anteriormente foi diminuir as limitações da técnica direta, que potencialmente resultaria em maior contração de polimerização. Com essa técnica, alcançou-se uma melhor adaptação marginal, além de incorporar os benefícios da restauração indireta, reduzindo o tempo clínico, ao evitar o estágio laboratorial.

A possibilidade de uma melhor adaptação na margem cervical devido à melhor visualização da margem do preparo é favorecida no modelo de silicona. Esse modelo de silicona simplifica a construção da peça pela sua praticidade de manuseio, até mesmo sua própria confecção é facilitada quando comparada ao modelo de gesso que tem sua cura mais lenta.

Uma das principais vantagens das resinas compostas é o baixo custo quando comparado às restaurações indiretas em cerâmica. Todavia, os benefícios da técnica indireta seguem presentes, a fim de alcancar uma integridade marginal precisa, contatos proximais adequados e excelente morfologia (AZEVEDO et al 2020).

O sucesso não depende apenas das propriedades do material, mas também da seleção correta de cada caso e dos cuidados do paciente. Cabe ao cirurgião-dentista compreender os benefícios e as limitações do material que estão associados à seleção de casos (MANFIO et al 2006).

Portanto, para decidir qual melhor opção de tratamento para restaurações em dentes posteriores, seja pela técnica direta, indireta ou semidireta, deve-se avaliar a condições financeira do paciente, condições do dente que será restaurado, condições dos demais de dentes- analisando os materiais que o paciente já tem em seus dentes, considerar o tempo e o custo-benefício (COELHO-DE-SOUZA ET AL, 2012).

Algumas vantagens em fazer onlay de resina composta: fácil manipulação do material, não desgasta o dente antagonista, possibilidade de reparo intra-oral, baixo custo e pode ser feito sem envolver laboratório (ALMILHATTI et al., 2002). Mas também há desvantagens, como: porosidade, habilidade do profisionaal, menor resistência ao desgaste, instabilidade da cor (ALMILHATTI et al, 2002).

Quanto aos onlays de cerâmica, também há vantagens e desvantagens. Algumas vantagens são: estabilidade da cor, biocompatibilidade e boa resistência ao desgaste. E uma das suas maiores desvantagens é o custo mais elevado em relação à resina composta, além de precisar obrigatoriamente do laboratório, sendo assim, levando mais tempo para a confecção do mesmo (GOYATÁ et al, 2018; COELHO-DE-SOUZA ET AL, 2018).

## CONSIDERAÇÕES FINAIS

A confecção de restaurações indiretas do tipo onlay tem indicação para a reabilitação de elementos posteriores extensamente destruídos, devido ao maior controle do processo de confecção. Atualmente, o uso de compósitos restauradores diretos para confecção de onlays se tornou uma alternativa viável e financeiramente mais acessível para a reabilitação de elementos posteriores.

Observou-se que a utilização da técnica indireta em resinas compostas, com a construção em modelos de silicone, simplificou consideravelmente a execução do procedimento, produzindo resultados satisfatórios e podendo se tornar uma alternativa atraente para a prática clínica.

## REFERÊNCIAS


ALHARBI, A et al. Semidirect Composite Onlay With Cavity Sealing: A Review of Clinical Procedures. Journal of Esthetic And Restorative Dentistry.Carolina do Norte, p. 97-106. 2014.

ALMILHATTI, H., et al. Infiltração marginal em facetas estéticas de resina composta e em próteses parciais fixas, PGR-Pós-Graduação em Revista. 2002.

AROSSI, G. A. et al. Polimerização complementar em autoclave, microondas e estufa de um compósito restaurador direto. Revista Odonto Ciência, v. 22, p. 177–180, 2007.

AZEVEDO, B. 2020. Restauração indireta: os diferentes sistemas de cimentação adesiva. (Dissertação mestrado) FMDUP. Porto, Portugal. Disponível em: https://repositorioaberto.up.pt/handle/10216/130111.

COELHO-DE-SOUZA, FH ET AL. Tratamentos clínicos integrados em Odontologia. Rio de Janeiro: Revinter, 2012.

COELHO-DE-SOUZA, FH ET AL. Facetas Estéticas: Resina composta, Laminado cerâmico e Lente de contato. Rio de Janeiro: Thieme Revinter, 2018.

FILTER, v. P. et. Al. Restauração semidireta associada a um retentor intrarradicular  em dente anterior. Revista dentistica on line. N. 21. 2011. Disponivel em: http://coral.ufsm.br/dentisticaonline/1009.pdf.

GODOY, C. E; HIGASHI, C; BRUM, R. T. Técnica semi-direta para reconstruções parciais em dentes posteriores: Relato de caso clínico. Full Dent. Sci., São José dos Pinhais, v. 5, n. 17, p.124-133, 2014.

GOYATÁ, F. R. et al. Técnicas alternativas de restauração indireta em resina composta: relato de casos clínicos. Archives Of Health Investigation, v. 7, n. 7, 15 ago. 2018.

LEINFELDER KF. Indirect posterior composite resins. Compend Contin Educ Dent. 2005,; 26(7):495-503.

MANFIO, A. P. et al. Coroa Total de Resina Composta: Procedimento Alternativo na Reconstrução do Elemento Dental. RGO, P. Alegre, v. 54, n. 1, p. 27-30, jan./mar. 2006.

OLIVEIRA WJ, Bikharinho LJR, Abud MA. Restaurações de amálgama pertencem ao passado? J. Brás clin odontol integr. 2005 Mar; 9(48): 39-48.

SILVEIRA, P. V. et al. Restauração semidireta com resina composta em dentes posteriores: relato de caso clínico. Brazilian Journal of Development, v.8, n.6, p. 43058-43078, jun., 2022.

**VIVIAN CHIADA MAINIERI HENKIN:** Professora Associada II de Prótese Dentária, DTM e Implantes da Faculdade de Odontologia da UFRGS. Vice Coordenadora da Especialização de Prótese Dentária da Faculdade de Odontologia da UFRGS. Doutora em Prótese Dentária pela Faculdade de Odontologia da PUCRS. Mestre em Prótese Dentária pela Faculdade de Odontologia da PUCRS. Especialista em Prótese Dentária pela Faculdade de Odontologia da UFRGS.

**B**

*Bauhinia holophylla* (Bong.) Steud 1, 2, 3, 4, 9, 10, 11, 14

**C**

Candida albicans 1, 2, 3, 4, 5, 6, 12, 13, 14, 15

Candidíase oral 1, 2, 3, 4, 5, 6, 7, 8, 9, 12

**D**

Decayed teeth 30, 32

Diabetes Mellitus 66, 67, 68, 76, 77, 78, 79, 80, 81

**E**

EDTA 50, 51, 52, 53, 54, 55, 56, 57, 58, 59, 60, 61, 63, 88, 90, 92, 94, 96, 97, 98

Endodontia regenerativa 51, 82, 83, 85, 91, 93, 99

Estudantes 17, 25, 26, 27, 104

**F**

Fatores de crescimento 50, 51, 52, 53, 54, 55, 57, 58, 59, 60, 61, 62, 66, 70, 72, 91, 92

Fator Transformador de Crescimento beta 1 51

Fluorose 16, 17, 18, 19, 20, 21, 22, 23, 24, 25, 26, 27, 28

**G**

Gengivectomia 39, 41, 42, 43, 45, 46, 47, 48, 49

Gengivoplastia 39, 41, 42, 43, 46, 47, 48, 49

**H**

Hipoglicemiantes 67, 73

Hipoplasia de esmalte 16, 17, 18, 19, 20, 21, 22, 23, 24, 25, 26, 27

**I**

Implantes dentários 66, 67, 68, 69, 70, 71, 72

**N**

Novas terapias 2

**O**

Odontologia 16, 17, 18, 19, 25, 27, 28, 45, 46, 48, 96, 97, 98, 102, 104, 113, 115, 116

Osseointegração 66, 67, 68, 69, 70, 71, 72, 73, 74, 75

**P**

Pulp diagnosis 30, 38

**R**

Reabsorção da raiz 83, 88

**S**

Sensitivity tests 30, 32

Solução irrigante 51

Sorriso gengival 39, 41, 42, 43, 45, 46, 47, 48, 49

**T**

Traumatismo dentário 52, 83

Traumatized teeth 30, 32, 37, 38, 101

**V**

Vitality test 30, 32

# Odontologia

## práticas e inovações, desafios e avanços 3

www.atenaeditora.com.br
contato@atenaeditora.com.br
@atenaeditora
www.facebook.com/atenaeditora.com.br

Atena Editora
Ano 2024

# Odontologia

## práticas e inovações, desafios e avanços 3

www.atenaeditora.com.br
contato@atenaeditora.com.br
@atenaeditora
www.facebook.com/atenaeditora.com.br

Atena Editora
Ano 2024